Cheville & Pied

- **Pr Bruno FAUTREL, Dr Alain GOLDCHER, Dr Stéphanie EMILIE**
  - *Université Pierre et Marie Curie – Paris 6*
  - *Rhumatologie, GH Pitié-salpêtrière, Paris*
- **Pr Jean-Bernard PIERA-ANDRES**
  - *Université Pierre et Marie Curie – Paris 6*
  - *Rééducation fonctionnelle, Hôpital Charles Foix, Paris*
- **Dr Jérôme RENOUX**
  - *Radiologie générale, GH Pitié-salpêtrière, Paris*

SOMMAIRE

I – Introduction

II – Examen physique

II.1 – Interrogatoire/Anamnèse

II.2 – Évaluer le retentissement fonctionnel

II.3 – Inspection

II.3.1 – Morphotypes des pieds

II.3.2 – Variétés des canons

II.3.3 – Anomalies positionnelles des orteils

II.3.4 – Notion de varus ou de valgus de l'arrière pied

II.3.5 – Empreintes plantaires statiques

II.3.6 – Empreintes plantaires dynamiques

II.3.7 – Inspection des téguments

II.4 – Palpation

II.4.1 – Principaux repères anatomiques

II.4.2 – Recherche d'une douleur provoquée

II.5 – Mobilisation

II.5.1 – Mobilisation passive

II.5.2 – Mobilisation active

II.5.3 – Biomécanique

II.5-4 – Examen debout statique et dynamique

II.6 – Examen vasculaire

II.7 – Examen neurologique

II.7.1 – L'examen proprement-dit

II.7.2 – Manœuvre du tunnel tarsien

III – Douleurs projetées : diagnostic différentiel

III.1 – Pathologie neurologique

III.1.1 – Compression radiculaire

III.1.2 – Compression neurologique basse

III.1.3 – Pathologies neurologiques autres : polyneuropathies

IV – Explorations complémentaires

IV.1 – Examens biologiques

IV.2 – Examens morphologiques - Imageries

IV.2.1 – Imageries de 1ère intention

IV.2.2 – Imageries de 2ème intention

IV.3 – Ponction articulaire

V – Symptômes & Syndromes

V.1 – Douleur de l'avant-pied

V.2 – Douleur du médio-pied

V.3 – Douleur plantaire

V.3 – Douleur de l'arrière pied

GLOSSAIRE

SOMMAIRE

• ÉVALUEZ VOS CONNAISSANCES

• La cheville et le pied ont un double rôle :

- en statique (station érigée, debout, accroupi) = base de sustentation,

- en dynamique (marche, course, saut) = base de réception, stabilisation, propulsion.

• Le pied joue un rôle d'interface entre le corps et le sol. C'est l'organe principal de la marche.

• Pour remplir leurs rôles, leur structure anatomique permet :

- le maximum de souplesse c'est-à-dire de degrés de liberté grâce aux articulations talo-crurale, subtalienne, transverse du tarse, tarso-métatarsienne, métatarso-phalangienne et inter-phalangienne,

- une stabilité et une solidité importante afin d'éviter une dislocation ou une luxation des pièces osseuses, assurée par les ligaments,

- une puissance mécanique grâce aux muscles, aux tendons et aux aponévroses.

• Le pied supporte le poids du corps qui est transmis de la jambe vers le talon, le médio pied ou l'avant-pied en fonction de la phase (taligrade, plantigrade ou digitigrade) du pas.

• Le bord latéral du pied est plus osseux et rigide ; le bord médial plus souple.

• Le motif principal de consultation est la douleur.

• Cet examen physique de la cheville et du pied doit être bilatéral et comparatif. Cet examen doit être fait en charge et en décharge.

• Il comprend :

- L'interrogatoire.

- L'évaluation du retentissement fonctionnel.

- L'inspection, comprenant elle-même :

- une analyse statique,
- une analyse dynamique.

Cette inspection s'attachera à évaluer les repères en antérieur (alignement des orteils), en médial (arche plantaire) et en postérieur (axe du calcanéus, relief du triceps sural avec le tendon d'Achille et les malléoles médiales et latérales).

- La palpation.

- La mobilisation articulaire.

- L'examen vasculaire, cutané, tendineux et neurologique.

II.1 – Interrogatoire/Anamnèse

- **Antécédents :**
  - *généraux (diabète, artériopathie oblitérante des membres inférieurs, obésité, cancers, infections),*
  - *rhumatologique (rhumatismes inflammatoires, goutte, maladie microcristalline ou autre).*

- **Mode de vie :**
  - *sédentaire, sportif, loisirs...,*
  - *activité ayant précédé les symptômes.*

- **Préciser la douleur :**
  - *Siège, type, intensité :*
    - type : par excès de nociception ou neuropathique,
    - horaire mécanique ou inflammatoire,
    - intensité : sur une EVA de 0 à 10.
  - *Circonstances de survenue, existence et mécanisme d'un traumatisme.*
  - *Signes associés :*
    - signes généraux (fièvre...), symptômes associés (rachidien par exemple).

- **Autres symptômes :**
  - *gêne au chaussage,*
  - *gêne à la marche,*
  - *déformations,*
  - *frottements, irritations cutanées et problèmes unguéaux.*

- **Facteurs ou positions déclenchant ou aggravant les symptômes douloureux ou la gêne.**

- **Facteurs ou positions améliorant ou soulageant les symptômes douloureux ou la gêne.**

- **Traitement(s) déjà tenté(s).**
  - *Efficacité des antalgiques ou des AINS.*
  - *Efficacité d'éventuelles infiltrations ou autres traitements locaux.*

II.2 – Évaluer le retentissement fonctionnel

- **Limitation douloureuse de la marche.**

- **Évaluation du périmètre de marche.**

  - Le périmètre de marche est la distance maximale de marche possible. Au-delà, la douleur ou la gêne impose l'arrêt. Elle peut se quantifier/mesurer en distance (mètres ou kilomètres) ou en durée (minutes ou heures).

  - On peut rechercher un caractère claudicant. On parle de claudication quand un symptôme (douleur, gêne ou faiblesse) :

  - impose l'arrêt de la marche,
  - cède rapidement après l'arrêt, autorisant la reprise de la marche,
  - réapparaît à la reprise de la marche après un délai ou une distance identique.

- **Retentissement dans la vie quotidienne, la vie professionnelle et les loisirs (activités sportives...).**

- **Évaluation d'une boiterie.**

- **Examen du chaussage.**

  - L'examen des chaussures permet d'identifier des zones d'usure excessive ou une déformation qui peuvent révéler des troubles de la statique du pied ou de la marche.

Usure du coin postéro-latéral des talons, provoquant un varus dynamique du pied à la marche

Usure de la tige de la chaussure en varus

Usure de la tige en valgus

II.3 – Inspection

• Cette inspection se fera sur un patient pieds nus debout, assis, à la marche et couché, de face puis dos à l'examinateur.

II.3.1 – Morphotype des pieds

• Pied creux. Les caractéristiques principales sont :

- dénivelé entre l'avant et l'arrière pied, tarse bossu,
- orteils en griffe,
- empreinte : assise creuse.

Pied creux

• Pied plat. Les caractéristiques principales sont :

- souvent, valgus du talon, alignement des os du carpe (absence de tarse bossu),
- empreinte : assise plate.

Pied plat

II.3.2 – Variétés de canons

- **Pour information, le type de pied a un impact pathologique :**

  - les chaussures sont en général conçues pour un canon égyptien, ce qui peut les rendre moins confortables pour d'autres avant-pieds,

  - le canon carré est celui qui s'adapte le mieux à la pratique de la danse classique ; les autres types d'avant-pieds pourront engendrer davantage de douleurs chez les danseurs.

- ***Canons d'orteils***

  • On décrit plusieurs types de pied selon sa forme et la position de l'orteil le plus long. Les différents types de pied sont définis par la position de l'orteil paraissant le plus long, cette longueur apparente est directement liée à la longueur des métatarsiens M1 à M5.

Canon égyptien - 60%
Gros orteil > 2ème orteil > 3ème orteil
Favorise la déviation en valgus

Canon grec - 15%
Gros orteil < 2ème orteil
Favorise le conflit du 2e orteil
(cor dorsal, griffe)

Canon carré - 25%
Gros orteil = 2ème orteil

• *Canons métatarsiens*

• La distribution des métatarsiens forme ce que l'on appelle la formule métatarsienne.

• Quel que soit le type de pied, le canon aboutit à disposer la tête des métatarsiens selon une ligne courbe, dessinant une parabole appelée parabole de Lelièvre. Celle-ci peut-être appréciée :

- à l'examen clinique en fléchissant les métatarso-phalagiennes, ou manœuvre de la double pince,

- sur la radiographie de face en charge, rayon X perpendiculaire au métatarse.

• Dans certains cas, la parabole n'est pas respectée, c'est-à-dire pas régulière ou harmonieuse :

- cela engendre des zones d'hyper appui sous la tête du métatarsien située au-delà de la parabole.

Alignement parabolique physiologique

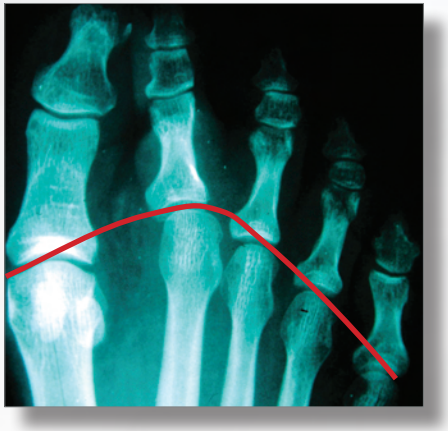

Excès de longueur de M2 + brièveté de M1 à l'origine d'une zone d'hyper-appui sous la tête de M2

II.3.3 – Anomalies positionnelles des orteils

- ***Hallux valgus***
  - Angle entre l'axe de M1 et celui de P1
  - Normal : 8 à 12°

- ***Quintus varus***
  - Angle entre l'axe de M5 et celui de P5
  - Normal : 8 à 10°

- ***Avant-pied triangulaire***
  - Associe hallux valgus, quintus varus, brièveté des 1er et 5e métatarsiens

- ***Chevauchement***
  - Luxation du 2e orteil chevauchant l'hallux dévié en dehors

- ***Orteils en griffe***
  - Flexion de la 2ème phalange sur la 1ère de tous les orteils

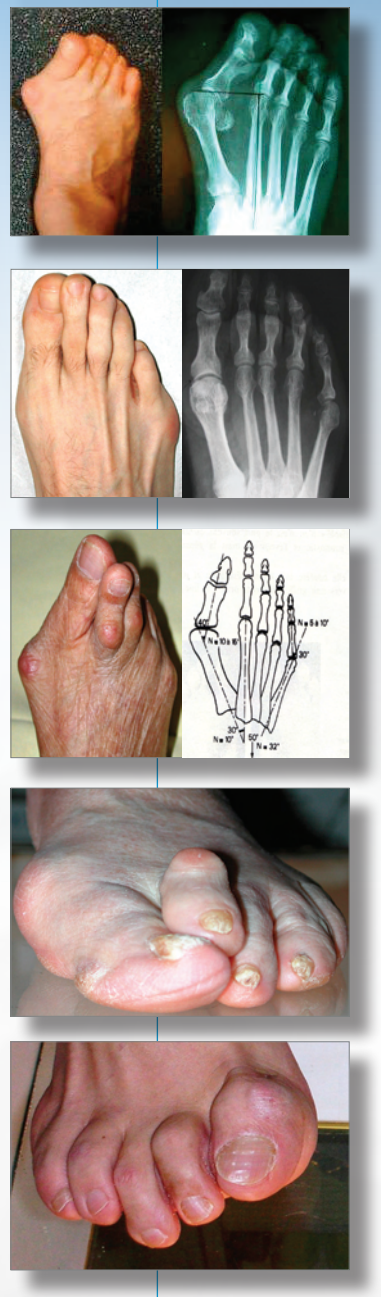

II.3.4 – Notion de varus ou de valgus de l'arrière pied

- **Le valgus et le varus sont déterminés par l'angle entre l'axe du tibia et celui du calcanéus.**
- **Normalement l'axe du calcanéus est perpendiculaire au sol.**
- **Vu de l'arrière, le calcanéus cache l'ensemble des orteils lorsque le pied est normalement dans l'axe.**

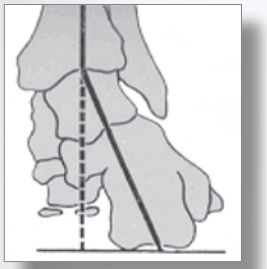

- ***Valgus***
  - L'angle formé par l'axe du calcanéus et celui du tibia mesure moins de 180° vers l'extérieur ; petits orteils visibles en latéral.
  - Lors de la marche, le valgus peut se majorer : le valgus est dit dynamique.

- ***Varus***
  - L'angle formé par l'axe du calcanéus et celui du tibia mesure moins de 180° vers l'intérieur ; gros orteil visible en médial.

- **De façon physiologique, la cheville est en valgus d'environ 5 degrés. Lors de la marche, le valgus peut se majorer : le valgus est dit dynamique.**

II.3.5 – Empreintes plantaires statiques

- ***Assise (empreinte) de référence***
  - L'empreinte normale est réniforme avec une partie étroite, l'isthme, faisant un tiers de la partie la plus large qui correspond à l'arche antérieure (5 têtes métatarsiennes).

Assise normale

- ***Assise (empreinte) plate***
  - Il y a un effondrement de l'arche interne, associé à un valgus de l'arrière pied :
    - degré 1 : isthme > 1/3 de l'arche antérieure,
    - degré 2 : isthme = talon antérieur,
    - degré 3 : isthme > talon antérieur.

Assise plate

- ***Pied creux***
  - Il y a une accentuation de la concavité plantaire, souvent associée à des orteils en griffe :
    - degré 1 : isthme étranglé,
    - degré 2 : isthme limité à ses attaches,
    - degré 3 : isthme inexistant.

Assise creuse - degré 3

II.3.6 – Empreintes plantaires dynamiques

• L'examen dynamique de l'empreinte consiste à étudier la répartition dynamique des pressions du pied sur le sol lors de la marche afin d'identifier des zones de pressions excessives, pouvant expliquer les symptômes du patient.

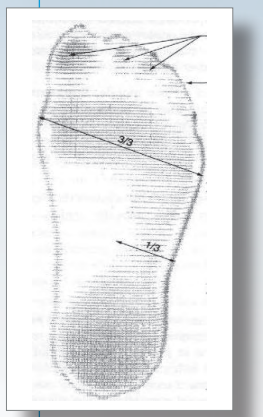

• Répartition des charges :

- l'assise normale correspond à une répartition des pressions sur l'assise plantaire, bande métatarsienne 3 fois plus large que l'isthme, une concavité latérale, une concavité médiale, 5 appuis pulpaires,

- une assise anormale aboutit à des zones d'hyperpression, qui peuvent être localisées en différents endroits.

Hyper appui sous les têtes M2 M3 et pulpe de l'hallux. Assise pré-cavus

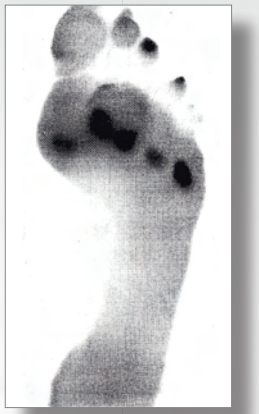

Fonte du capiton plantaire sous capitométatarsien, avec démasquage des 5 têtes

Insuffisance du 1er rayon, hyperappui sous la tête M5, M2 et pulpe de l'hallux

II.3.7 – Inspection des téguments

- Recherche d'un gonflement articulaire, et de signes inflammatoires locaux (œdème, rougeurs...).
- Recherche de phénomènes d'hypersudation (peau tiède, luisante, humide) ou d'hyposudation (peau froide et sèche).
- Recherche d'irritations cutanées en regard des zones de frottement.
- Recherche de zones d'hyperkératose sur la plante des pieds, correspondant à des zones d'hyper appui.
- Examen des ongles et des pathologies unguéales traumatiques.

Hématome sous-unguéal

Dystrophie unguéale par frottement

Plicature unguéale

Onychodystrophie

II.4 – Palpation

II.4.1 – Principaux repères anatomiques

• **Le patient sera dévêtu, pieds nus, en décubitus dorsal sur la table d'examen.**

- ***La cheville ou articulation tibio-talienne***

• C'est une articulation de type mortaise, qui s'articule autour de 3 os :

► le tibia,

► la fibula,

► le talus.

• Elle présente un seul degré de liberté : flexion — extension ou flexion plantaire et flexion dorsale.

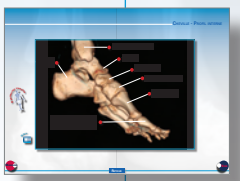

Cheville - Profil interne

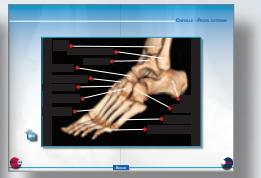

Cheville - Profil externe

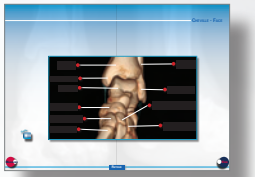

Cheville - Face

- ***Les ligaments***
  - Ligament collatéral latéral.
  - Ligament collatéral médial.

- ***Les tendons***
  - Extenseur commun des orteils.
  - Extenseur propre de l'hallux.
  - Tibial antérieur.
  - Court et long fibulaire.
  - Tibial postérieur.

Cheville - Profil interne

Cheville - Profil externe

- *Le pied*

Pied - Vue antérieure

- Il est constitué de 3 parties :
  - ► l'arrière-pied, constitué par le talus et le calcanéus,
  - ► le médio-pied, constitué par le scaphoïde, le cuboïde et les 3 cunéiformes,
  - ► l'avant-pied, constitué par les 5 métatarsiens et les phalanges.

Pied - Vue antérieure

- C'est 3 parties sont constituées par 26 os, et sont disposées en articulation :
  - ► l'articulation sub-talienne entre astragale et calcanéus,
  - ► l'articulation médio-tarsienne entre astragale et naviculaire et entre calcanéus et cuboïde,
  - ► l'articulation tarso-métatarsienne entre cuboïde, cunéiforme et les bases des métatarsiens.

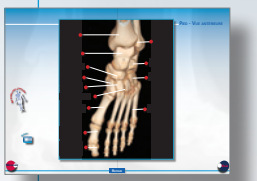
Pied - Vue antérieure

- Les repères essentiels sont :
  - ► 1er et 5e têtes métatarsiennes,
  - ► tubercule médial du naviculaire,
  - ► base du 5e métatarsien (apophyse styloïde, insertion fibulaire).

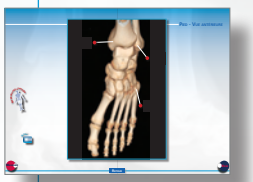
Pied - Vue antérieure

- Il présente 3 arches en décharge :
  - ► médiale, du calcanéus jusqu'à la tête des M1,
  - ► latérale, du calcanéus jusqu'à la tête de M5,
  - ► antérieure, de la tête de M1 jusqu'à la tête de M5.

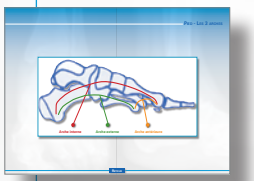
Les 3 arches

II.4.2 – Recherche d'une douleur provoquée

- ***Articulation tibio-talienne***
  - Pied du patient détendu entre les deux mains, rechercher un gonflement ou un épaississement, en avant, entre les deux malléoles.

- ***Ligament collatéral latéral***
  - Légère pression de haut en bas, légèrement en avant, sous la malléole de côté et finalement en arrière.

- ***Ligament collatéral médial***
  - Descendre les doigts en avant sous la malléole en interne et en arrière légèrement diagonale.

- ***Face plantaire du pied***
  - Exercer une pression avec le pouce en suivant l'arche longitudinale médiale jusqu'à l'attache de l'aponévrose plantaire, située à la face postéro-interne du talon.

- ***Examen du tendon d'Achille***

  • Palper le tendon depuis sa naissance sur le muscle jusqu'à son insertion calcanéenne, par sa face antérieure sous la peau.

- ***Têtes métatarsiennes***

  • Examiner individuellement, en exerçant avec le pouce une pression à 2 cm de la jonction des orteils.

- ***Canon métatarsien***

  • Fléchir les articulations métatarso-phalangiennes, ou manœuvre de la double pince.

- ***Articulations métatarsophalangiennes (MTP), interphalangiennes proximales (IPP) et interphalangiennes distales (IPD).***

  • Faire rouler l'articulation entre pouce et index (pince antéro-postérieure) pour rechercher une synovite ou un épaississement synovial des articulations.

  • En cas de gonflement des articulations, il peut être dû à un épanchement ou à une synovite (épaississement et hypertrophie de la membrane synoviale).

II.5 – Mobilisation

II.5.1 – Mobilisation passive de la cheville et du pied *(toujours bilatérale et comparative)*

- ***Articulation talo-crurale***
  - Elle se teste par la flexion et l'extension du pied.

Flexion
(= flexion plantaire) N = 30°

Extension
(= flexion dorsale) N = 20°

- ***Articulation sous-talienne***
  - Elle se teste plus facilement en décubitus ventral :
    - une main sur la jambe et l'autre sur le calcanéus, en effectuant des mouvements de translation en pronation et supination.

Adduction
N = 25°

Abduction
N = 25°

- ***Articulation du médio-pied***
  - Elle se teste par la pronation et la supination du pied.

Supination
N = 50°

Pronation
N = 30°

- *Mobilisation combinée de toutes les articulations*

- Elle se teste par l'inversion et l'éversion du pied.
- L'inversion est la combinaison de la flexion plantaire, la supination et l'adduction.
- L'éversion est la combinaison de la flexion dorsale, la pronation et l'abduction.

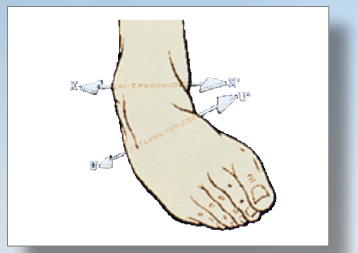

Inversion
Flexion plantaire + Supination + Adduction

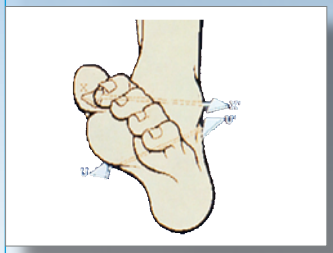

Éversion
Flexion dorsale + Pronation + Abduction

- *Mobilisation des orteils*

- Un par un, avec recherche de douleurs ou engourdissement.
  - Articulations métatarsophalangiennes : surtout mobiles en flexion dorsale.
  - Articulations interphalangiennes proximales : surtout mobiles en flexion plantaire.
  - Articulations interphalangiennes distales : peu mobiles.

II.5.2 – Mobilisation active de la cheville et du pied

• **Elle est réalisée sans mobilité active simple puis avec résistance (mobilité active contrariée).**

- ***Tibial antérieur***
  - Faire réaliser par le patient une flexion dorsale, contre résistance au niveau du tarse.

- ***Tibial postérieur***
  - Faire pratiquer une flexion plantaire et inversion du pied contre résistance.

- ***Extension des orteils***
  - Extenseur propre de l'hallux :
    - faire relever le gros orteil contre résistance.
  - Extenseur commun des orteils :
    - faire relever les 4 derniers orteils contre résistance.

- ***Court et long fibulaire***
  - Faire pratiquer une flexion plantaire et éversion contre résistance.

- ***Tendon d'Achille***
  - Faire pratiquer une flexion plantaire de la cheville contre résistance ou marcher sur la pointe des pieds en position debut.

- ***Manœuvre de Thompson***

  • Patient en décubitus ventral.

  • L'examinateur va exercer une pression sur le triceps sural entre les doigts. En situation normale, il provoque un mouvement de flexion plantaire.

- ***Épreuve du tiroir***

  • Patient en décubitus dorsal.

  • L'examinateur va positionner la cheville à 90°. Il positionne sa main droite derrière le talon et sa main gauche devant la jambe. Avec la main droite, il applique une force perpendiculaire à l'appui du tibia en un mouvement brusque vers l'avant.

II.5.3 – Biomécanique

• **Les principes de base sont :**

- ***le système suro-calcanéo-plantaire***

• Il existe une continuité musculo-tendino-ligamentaire entre la loge postérieure de jambe, le talon et la plante du pied.

• la notion de triceps court expose aux pathologies de la plante, aux enthésopathies calcanéennes, aux tendinopathies (calcanéenne, ischio-jambiers), aux lombalgies par tension des muscles paralombaires.

- ***l'alignement parabolique des têtes métatarsiennes***

• Pour une optimisation de la dynamique plantaire, les têtes métatarsiennes sont alignées sur une parabole régulière et harmonieuse (parabole de Lelièvre).

• Un métatarsien trop long entraîne un excès du temps d'appui à son niveau lors du déroulé du pas (augmentation de l'intégrale pression x temps) = métatarsalgies mécaniques, hyperkératose sous la tête métatarsienne, griffe d'orteil.

• Un métatarsien trop court a un temps d'appui diminué. La surcharge se reporte sur les têtes métatarsiennes voisines.

- ***Pied calcanéen – pied talien***

  - Pied calcanéen pour la réception et la stabilisation.

  - Pied talien pour la propulsion.

  - Le lien entre les 2 pieds est le ligament talo-calcanéen interosseux.

II.5.4 – Examen debout statique et dynamique

• Il vise à remettre les structures osseuses et tendineuses en position de fonction et permet d'analyser les empreintes ainsi que la mobilité des différentes structures lors de la marche. C'est le temps fondamental de l'examen podologique.

— *Les différents temps de la marche*

• *Déroulé des pieds au sol vu de face*

Phase taligrade (pose du talon au sol en varus du pied droit). Pied gauche en plantigrade.

Phase plantigrade du pied droit. Pied gauche en digitigrade.

Phase digitigrade du pied droit. Pied gauche en lévitation.

• *Déroulé des pieds au sol vu de profil*

Pied droit en plantigrade. Pied gauche en digitigrade.

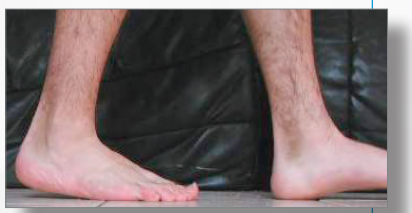

Pied droit en fin de phase plantigrade, début digitigrade. Pied gauche en taligrade

• **On pourra être amené à observer :**

- ***une boiterie d'esquive***
  - Trouble de la dynamique de la marche avec esquive du pas du côté douloureux.

- ***une boiterie de Trendelenbourg***
  - Trouble dynamique de la marche avec abaissement du bassin du côté contro-latéral à l'atteinte, lors de l'appui monopodal, dû à une atteinte des muscles abducteurs (surtout le moyen fessier).

- ***un fauchage (pseudo steppage spasmodique)***
  - Déficit proximal du membre inférieur, celui-ci décrivant une courbe latérale pour passer le pas.

- ***un steppage***
  - Déficit des fléchisseurs dorsaux de la cheville, entraînant une flexion exagérée de la hanche en compensation pour passer le pas.

- ***une marche à petits pas des syndromes parkinsoniens***

  • Marche à petits pas, avec décomposition du demi-tour et festination (le patient « court après son centre de gravité », en position fléchie en avant).

- ***une démarche festinante***

  • Démarche de la personne agée avec ralentissement de la marche, diminution de la hauteur du pas mais sans autres signes de démarche extrapyramidale.

- ***une boiterie de raideur de cheville***

  • Le patient ne peut garder les 3 temps du pas et doit compenser par une rotation externe.

- ***une boiterie par insuffisance du quadriceps***

  • Le patient ne peut verrouiller son genou par son quadriceps et doit donc compenser par un recurvatum pour éviter un lâchage du genou.

II.6 – Examen vasculaire

- **Il examinera :**
  - *les pouls périphériques :*
    - artère dorsale du tarse,
    - artère tibiale.

- **Il recherchera :**
  - *un œdème des membres inférieurs,*
  - *des troubles trophiques,*
  - *des varices dans le cadre d'une insuffisance veineuse.*

- **En fonction des résultats, cet examen sera complété par des examens complémentaires :**
  - *doppler artériel,*
  - *doppler veineux.*

II.7 – Examen neurologique

II.7.1 – L'examen proprement-dit

• **Seront examinés :**

- *la motricité,*
- *la sensibilité,*
- *les réflexes ostéo-tendineux.*

• **En fonction des résultats, cet examen sera complété par des examens complémentaires :**

- *électromyographie,*
- *imagerie lombaire (TDM ou IRM).*

II.7.2 – Manœuvre du tunnel tarsien

• **L'examinateur percute avec son marteau à réflexe la zone située en arrière de la malléole médiale, correspondant au tunnel tarsien.**

• **La manœuvre est dite positive si la percussion déclenche la douleur ou les fourmillements (paresthésies) spontanément rapportés par le patient.**

• **Des douleurs du pied peuvent être dues à un problème à distance.**

III.1 – Pathologie neurologique

III.1.1 – Compression radiculaire

• **Atteinte du Sciatique L5**

Territoire sensitif	Muscles	Réflexe tendineux
• Dos du pied • Gros orteil (+ face postérieure cuisse, antéro-externe de jambe)	• Fibulaires • Releveur gros orteil • Releveur commun orteils • Moyen fessier • Tibial antérieur (commun avec L4)	• Aucun



Métamères du rachis

• **Atteinte de la racine S1**

Territoire sensitif	Muscles	Réflexe tendineux
• Plante du pied • 5ème orteil (+ face postérieure cuisse et de jambe)	• Triceps sural • Tibial postérieur (+ ischio-jambiers et grand fessier)	• Achilléen

III.1.2 – Compression neurologique basse

- **Atteinte du nerf sciatique poplité externe (atteinte tronculaire au col de la fibula)**

Territoire sensitif	Muscles	Signe spécifique
• Dos du pied • Gros orteil	• Fibulaires • Releveur gros orteil • Releveur commun orteils	• Sonnette au col de la fibula

III.1.3 – Pathologies neurologiques autres : polyneuropathies

- **Douleurs neuropathiques**
  - *Brûlures, paresthésies, décharges électriques, hyper/hypoesthésie cutanée.*

- **Paresthésies, syndromes canalaires**

  - ***Canal/tunnel tarsien***
    - Douleurs neuropathiques à prédominance plantaires, reproduites à la manœuvre du tunnel tarsien.

  - ***Canal sural (rare)***
    - Douleurs neuropathiques ou paresthésies de la face latérale de l'arrière pied et du talon, de la partie latérale de la face dorsale du pied le long du 5ème orteil, reproduite à la percussion du trajet du nerf sural (notamment face externe du calcanéus.

  - ***Canal fibulaire superficiel (rare)***
    - Tableau de « podalgie paresthésique ». Paresthésies et engourdissement de la face dorsale du pied et des 3 ou 4 premiers orteils pouvant être reproduits à certaines manœuvres (flexion plantaire et inversion passives ou flexion).

  - ***Morton***
    - Atteinte du nerf plantaire entre les métatarsiens. Douleur typiquement entre les 3ème et 4 ème orteils, plus rarement entre les 2ème et 3ème orteils, à type de décharge électrique.

IV.1 – Examens biologiques

• Les examens complémentaires biologiques (NFS, VS, calcémie, phosphorémie...) sont demandés en fonction des hypothèses diagnostiques, sans spécificité par rapport aux autres articulations.

• Un dosage de l'uricémie sera demandé systématiquement en cas d'arthrite (gonflement articulaire + signes inflammatoires locaux + douleur inflammatoire) de la métatarso-phalangienne du gros orteil.

IV.2 – Examens morphologiques - Imageries

IV.2.1 – Imagerie de 1ère intention

- **Radiographies standards**

  - ***Cheville***
    - Radiographies des 2 chevilles de face et de profil en charge.

  - ***Talon***
    - Radiographies des 2 pieds de profil.

  - ***Médio-pied***
    - Radiographies des 2 pieds de face, de profil et de 3/4.

  - ***Avant pied***
    - Radiographies des 2 pieds de face et de 3/4.

Arthrose talocrurale gauche

Arthrite talocrurale droite

Cheville - Face

Cheville - Profil

Talon - Profil

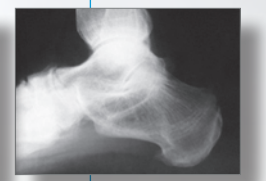
Épine calcanéenne

Médio-pied - Profil

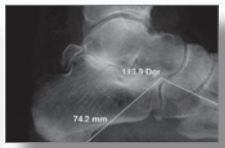
Arthrose médio-pied

Effondrement de la voute

Avant pied - 3/4

PR débutante

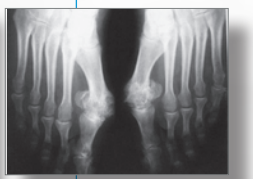
Goutte

IV.2.2 – Imagerie de 2ème intention *(en fonction de l'orientation étiologique)*

- ***Pathologies tendineuses ou articulaires inflammatoires***
  - Échographie.

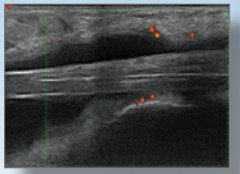

Ténosynovite tibiale postérieure

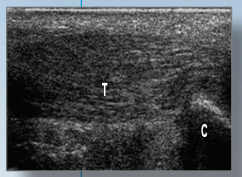

Tendinopathie du tendon d'Achille

- ***Pathologies osseuses***
  - ► Pathologies osseuses
    - TDM : visualise bien la morphologie osseuse.

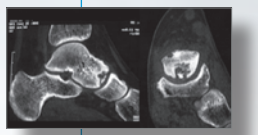

TDM : ostéonécrose du talus

  - ► Pathologies tumorales et fissuraires
    - IRM : visualise bien l'os et les structures périarticulaires.

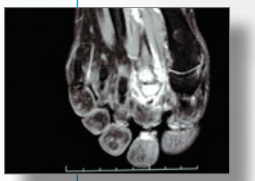

IRM : hypersignal T2 du 2ème métatarsien - fracture de fatigue

    - Scintigraphie osseuse : très sensible, recherche une hyperfixation.

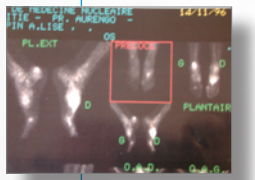

Scintigraphie : hyperfixation du tarse gauche - fracture de fatigue

IV.3 – Ponction articulaire

- **Si épanchement.**

- **Impératif à faire (température ≥ 38°C).**

- **On pourra être amené à observer :**

  - un liquide articulaire mécanique (moins de 1000 éléments/mm³),

  - un liquide inflammatoire (> 2000 éléments/mm³),

  - un liquide avec présence de germes, orientant vers une arthrite septique. C'est une urgence,

  - un liquide avec présence de cristaux, orientant vers une goutte, une chondrocalcinose...

• **Principales démarches diagnostiques face à une douleur du pied.**

V.1 – Douleur de l'avant-pied

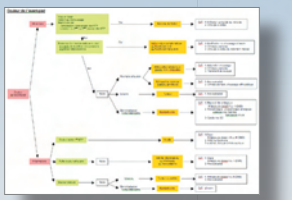

V.2 – Douleur du médio-pied

V.3 – Douleur plantaire

V.4 – Douleur de l'arrière pied

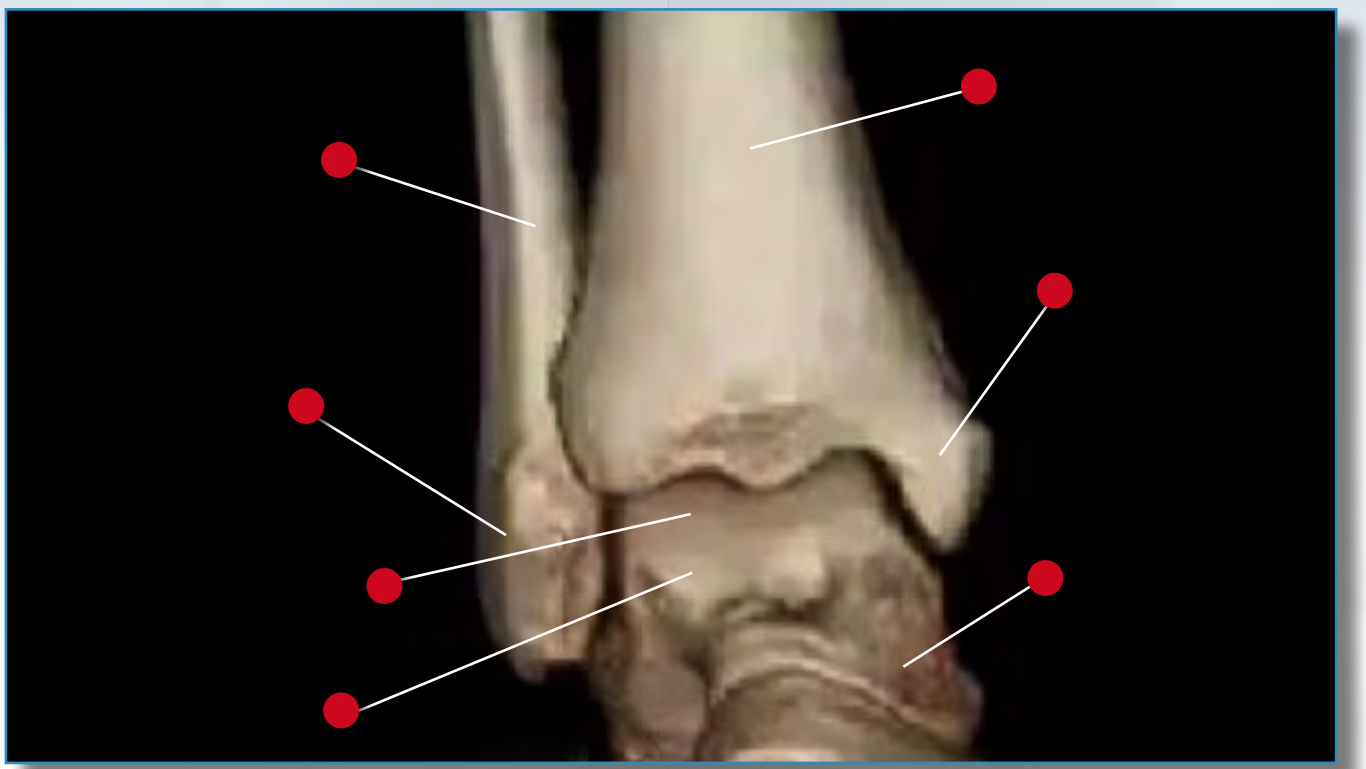

RADIOGRAPHIE STANDARD

ANIMATION

MASQUER

RETOUR

VOIR

RADIOGRAPHIE STANDARD

ANIMATION

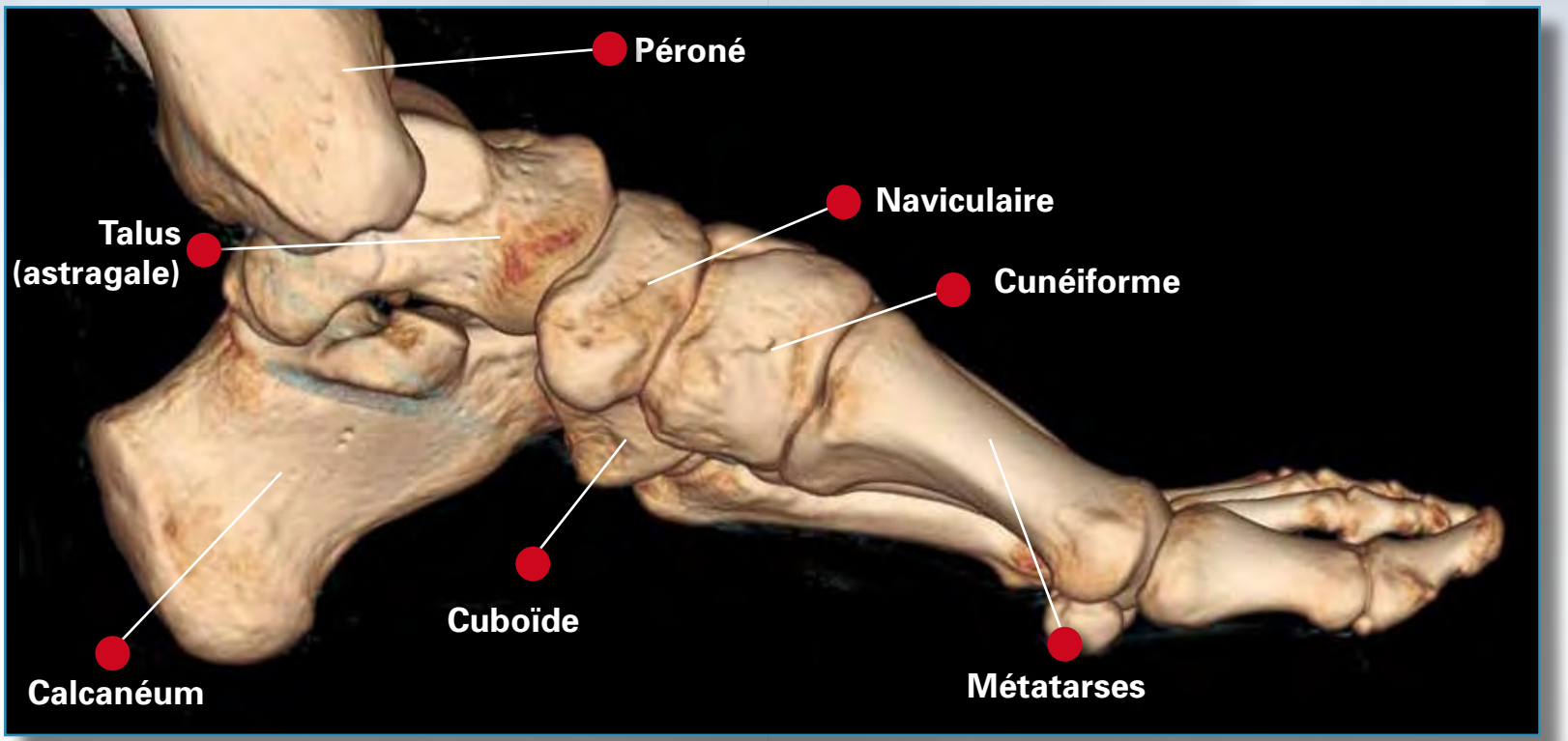

LIGAMENT....

LIGAMENT....

LIGAMENT....

LIGAMENT....

LIGAMENT....

LIGAMENT...

LIGAMENT...

MASQUER

RETOUR

VOIR

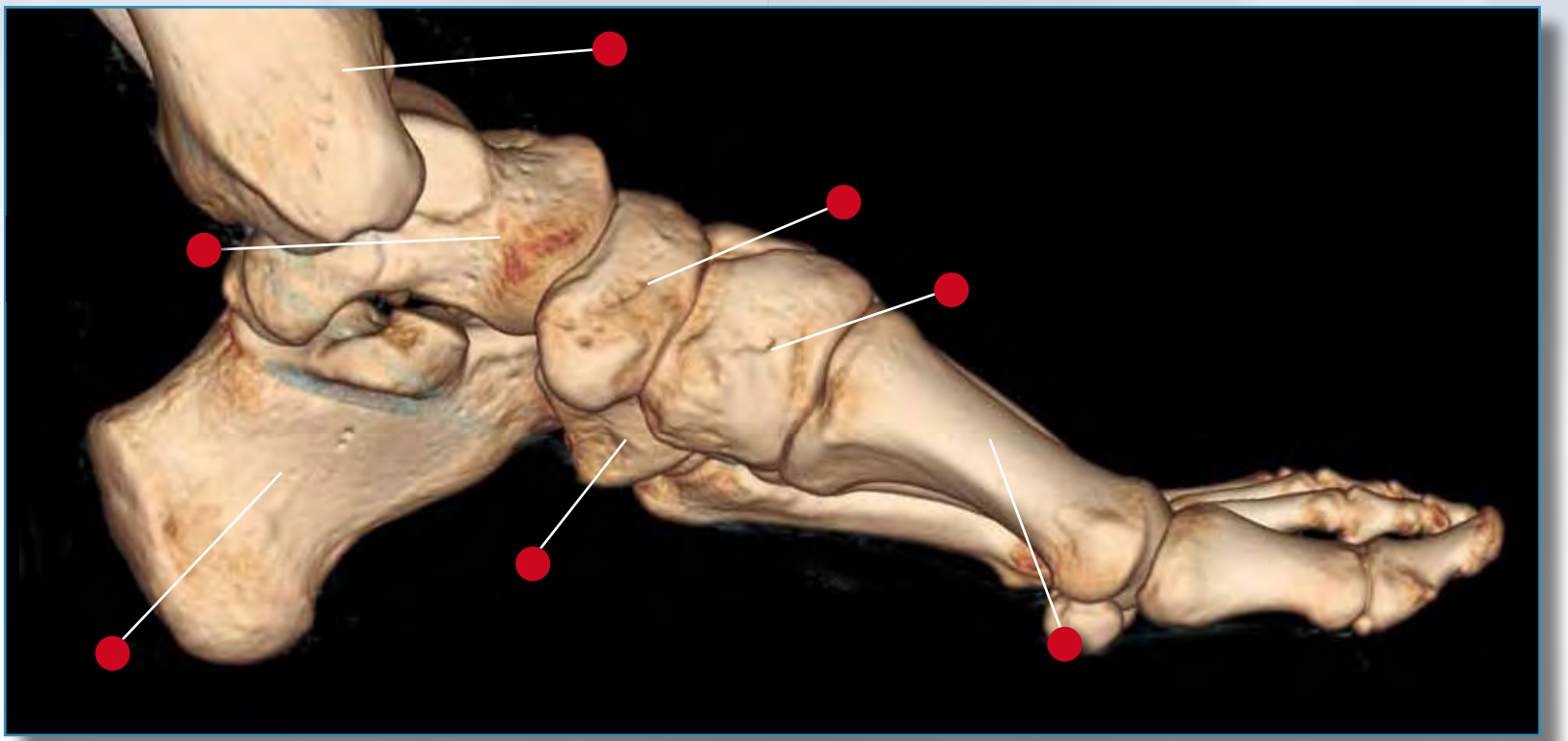

RADIOGRAPHIE STANDARD

ANIMATION

MASQUER

RETOUR

VOIR

Douleur de l'avant-pied

Douleur
de l'avant-pied

>

Construire ce schéma par clicks successifs sur ce bouton.

RETOUR

Douleur du médio-pied

Douleur
du médio-pied

>

Construire ce schéma par clicks successifs sur ce bouton.

RETOUR

Douleur plantaire

Douleur plantaire

Construire ce schéma par clicks successifs sur ce bouton.

RETOUR

Douleur de l’arrière-pied

Douleur
arrière-pied

Construire ce schéma par clicks successifs sur ce bouton.

RETOUR

QUESTION 1 - LAQUELLE DE CES EMPREINTES MONTRE UNE INSUFFISANCE DU 1ER RAYON ?



A

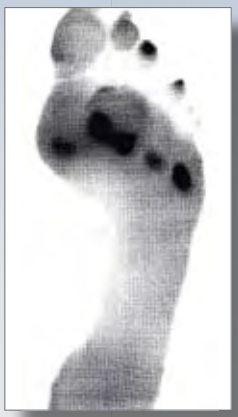

B



C

- A .....
- B .....
- C .....

VALIDEZ

QUESTION 2 - LOCALISEZ LES OS MANQUANTS :

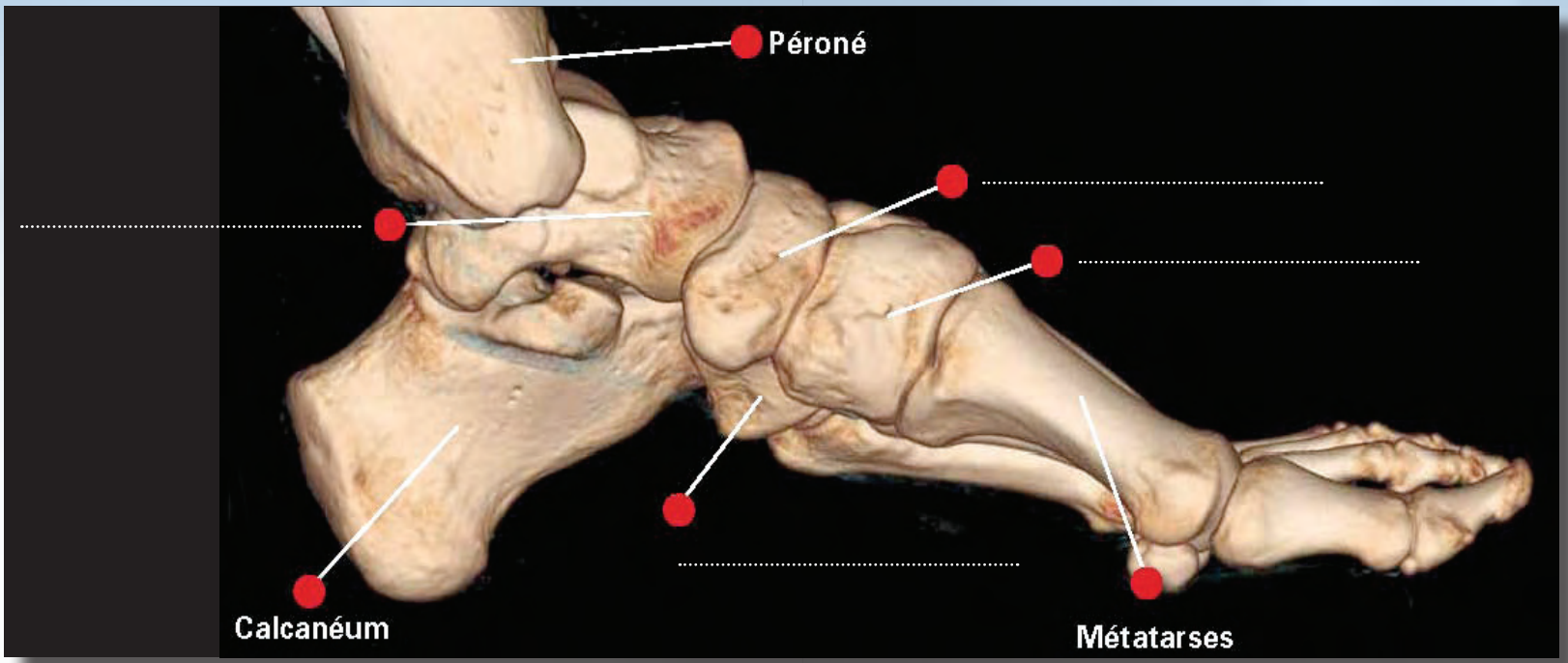

- Cuboïde
- Cunéiforme
- Naviculaire
- Talus

• Cliquez sur la légende de votre choix, puis bougez la souris pour la déplacer et la positionner ***sur les pointillés du point rouge choisi.*** *Cliquez à nouveau pour la fixer.*

• Vous pouvez à nouveau modifier le positionnement d'une légende en cliquant dessus, puis en la déplaçant avec la souris.

• Après avoir placé toutes les légendes cliquez sur le bouton « Validez ».

VALIDEZ

Question 3

- Comment s'appelle la manœuvre effectuée dans cette séquence et que recherche-t-elle ?

Vidéo

Validez

QUESTION 4 - COMMENT S'APPELLE CETTE MANŒUVRE ?

VIDÉO

VALIDEZ

QUESTION 5 - QUELLE ARTICULATION EST MOBILISÉE ?

- Articulation talo-crurale ☐
- Articulation sous-talienne ☐
- Articulation du médio-pied ☐

VALIDEZ

QUESTION 6 - PLACER CORRECTEMENT LES CADRES CORRESPONDANT À UNE SCIATIQUE L5 :

TERRITOIRE SENSITIF	MUSCLES	RÉFLEXE TENDINEUX

- Plante du pied
- 5ème orteil
(+ face postérieure cuisse et de jambe)

- Dos du pied
- Gros orteil
(+ face postérieure cuisse, antéro-externe de jambe)

- Aucun

- Achilléen

- Fibulaires
- Releveur gros orteil
- Releveur commun orteils
- Moyen fessier
- Tibial antérieur (commun avec L4)

- Triceps sural
- Tibial postérieur
(+ ischio-jambiers et grand fessier)

• Cliquez sur la légende de votre choix, puis bougez la souris pour la déplacer et la positionner ***dans la case de votre choix.*** *Cliquez à nouveau pour la fixer.*

• Vous pouvez à nouveau modifier le positionnement d'une légende en cliquant dessus, puis en la déplaçant avec la souris.

• Après avoir placé toutes les légendes cliquez sur le bouton « Validez ».

VALIDEZ

Question 7

- Devant une douleur de l'avant-pied mécanique, en éclair et cédant lors du déchaussage, vous recherchez :

- Une douleur lors de la pression des 2e ou 3e espaces inter-MTP ☐
- Un trouble statique du pied ☐
- Une douleur élective de la 1ère MTP ☐

Validez

QUESTION 8

- UN DÉFICIT DES FLÉCHISSEURS DORSAUX DE LA CHEVILLE ENTRAÎNE UNE MARCHE :

- Avec lâchage ☐
- Avec fauchage ☐
- Avec steppage ☐

VALIDEZ

QUESTION 9

- QUEL EXAMEN DOIT ÊTRE SYSTÉMATIQUEMENT DEMANDÉ DEVANT UNE ARTHRITE DE LA 1ÈRE MÉTATARSO-PHALANGIENNE ?

•

VALIDEZ

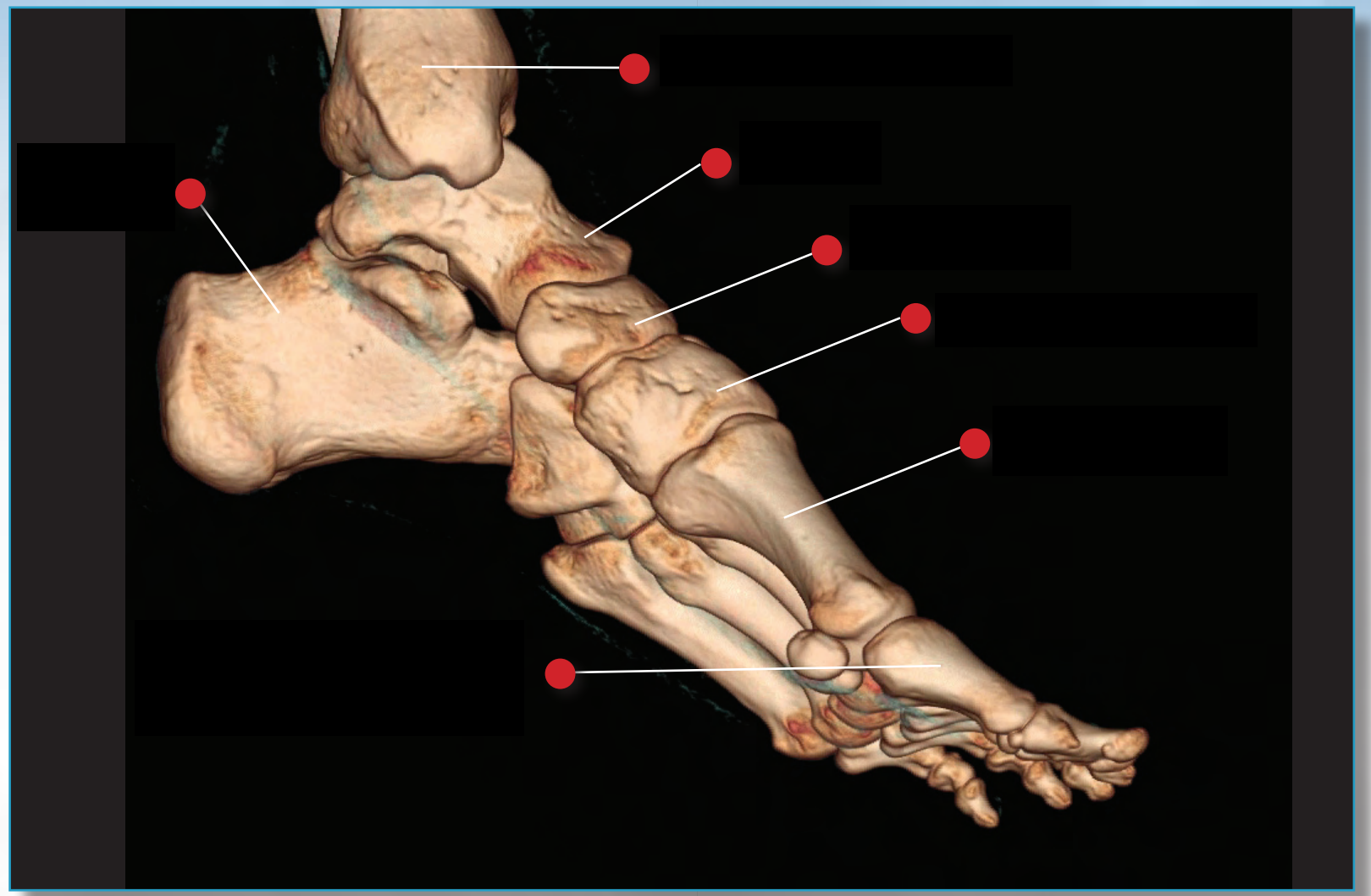

RADIOGRAPHIE STANDARD

ANIMATION

MASQUER

RETOUR

VOIR

Cheville - Profil externe

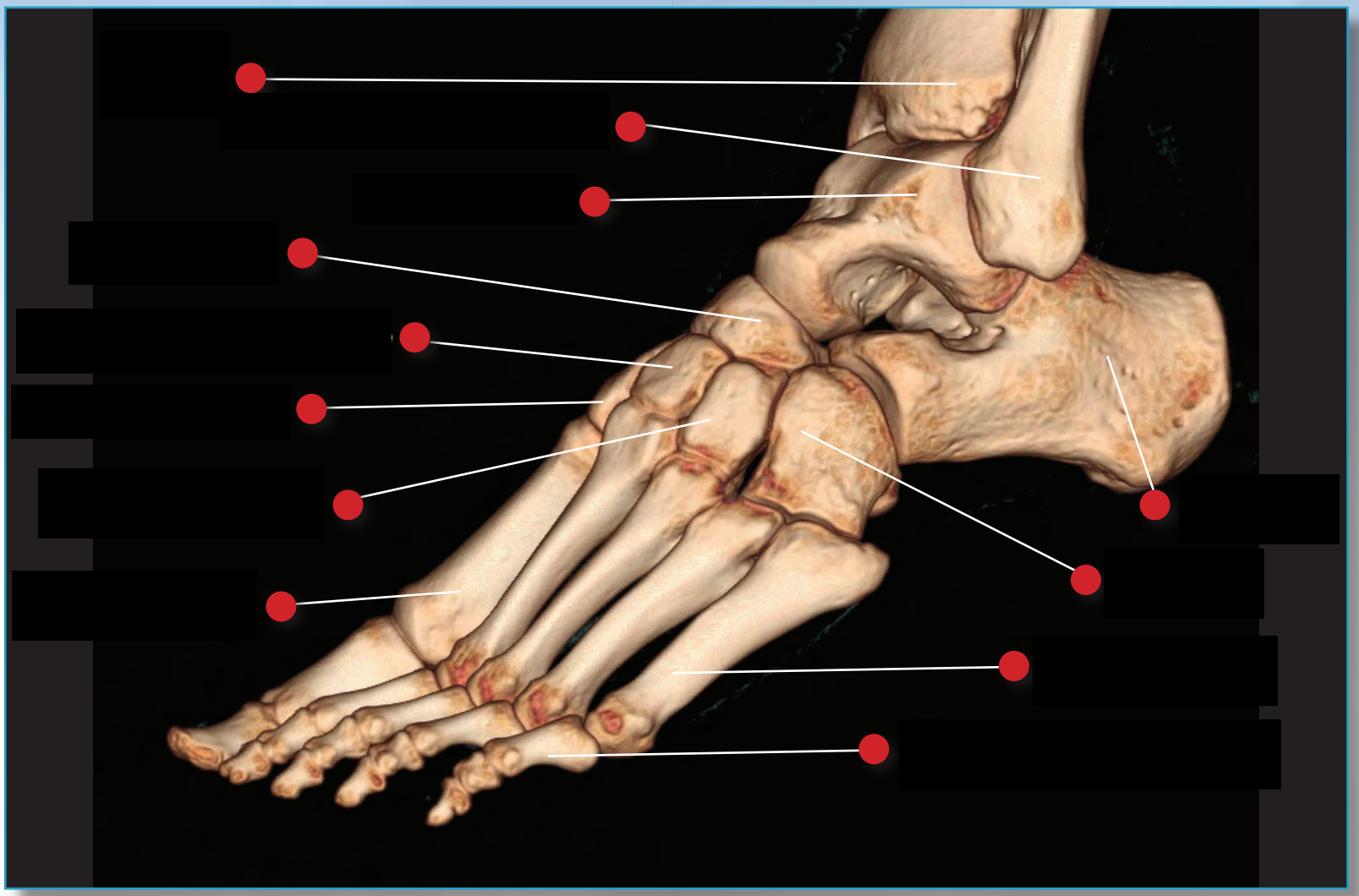

Animation

Masquer

Retour

Voir

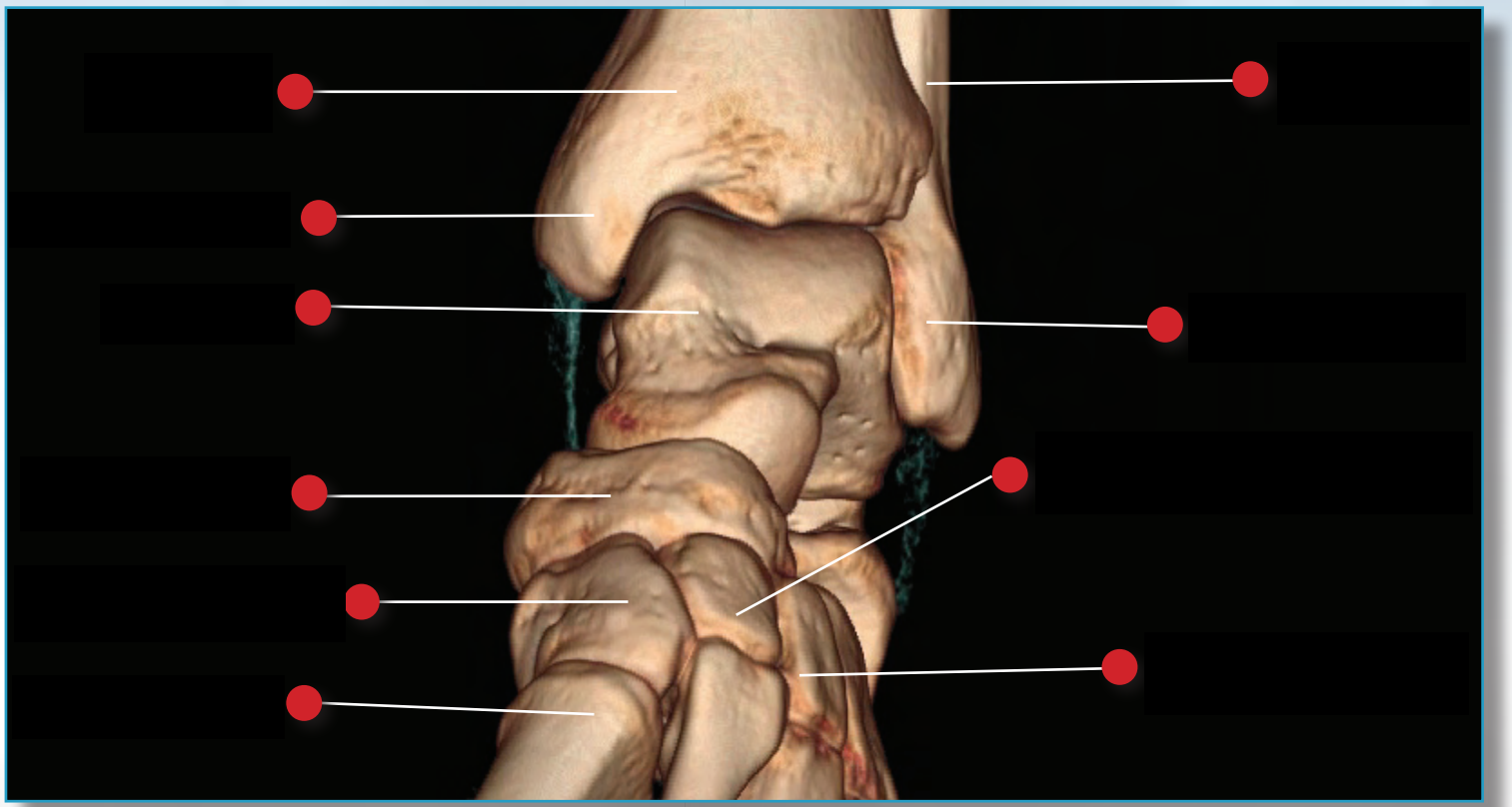

ANIMATION

MASQUER

RETOUR

VOIR

Pied - Vue antérieure

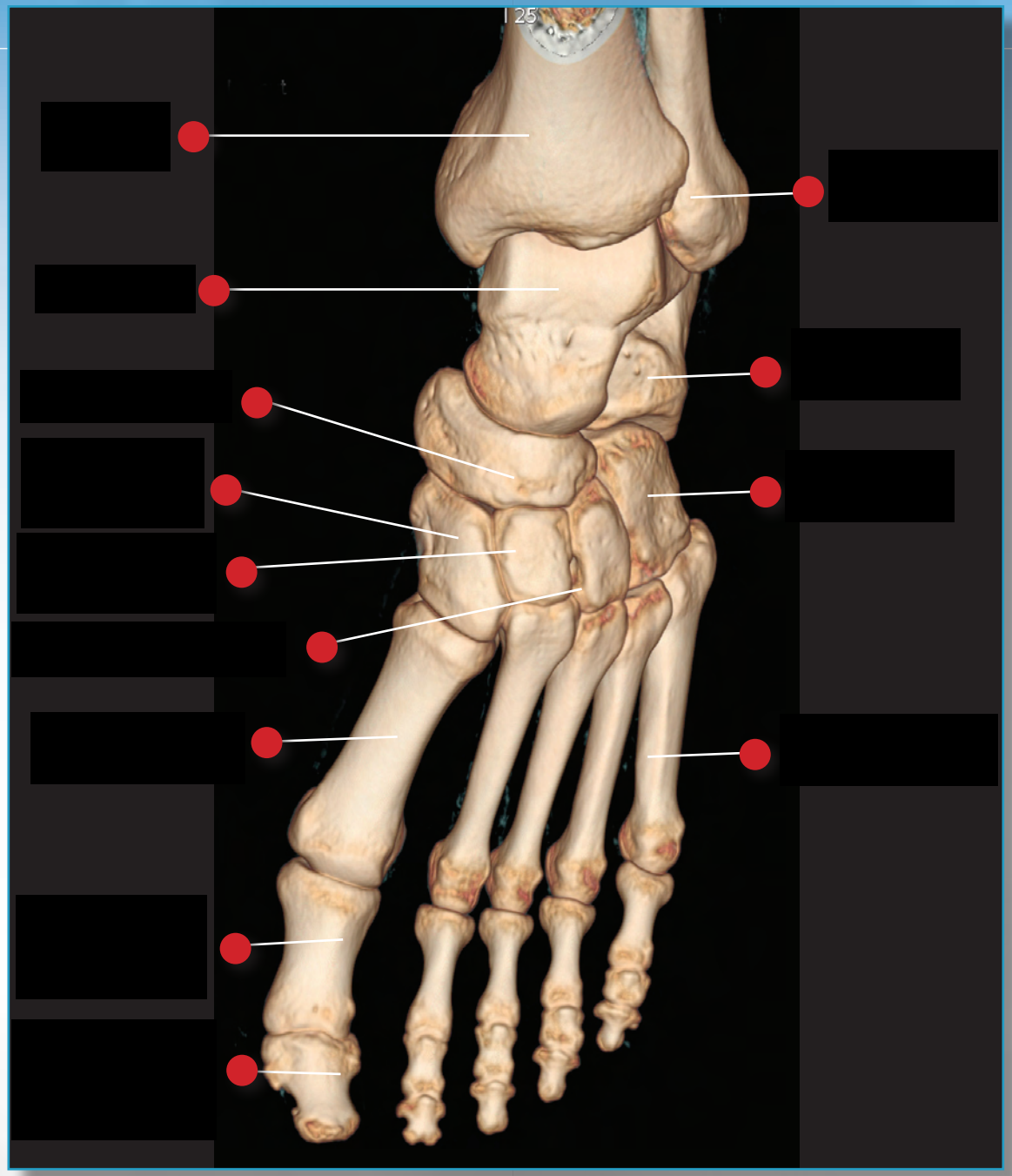

Radiographie standard

Animation

Masquer

Retour

Voir

Pied - Vue antérieure

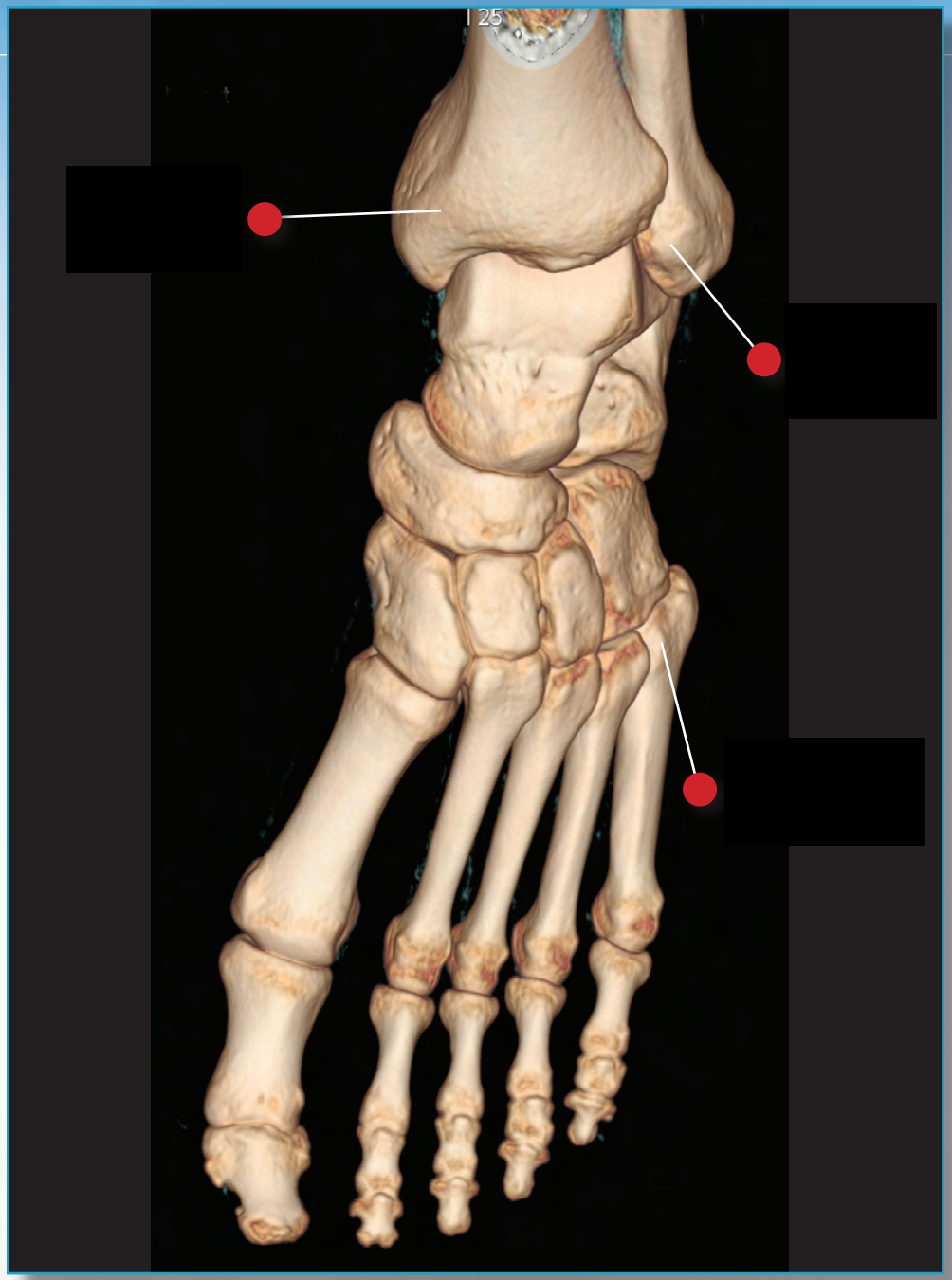

Radiographie standard

Animation

Masquer

Retour

Voir

Cheville - Profil externe

- Ligament collatéral latéral
- Tendon fibulaire
- Tendon calcanéen

Animation

Masquer

Retour

Voir

Cheville - Profil interne

- Ligament collatéral médial
- Tendon calcanéen
- Tendon du muscle long fléchisseur de l'hallux
- Tendon tibial postérieur
- Tendon du long fléchisseurs des orteils

Radiographie standard

Animation

Masquer

Retour

Voir

Pied - Vue antérieure

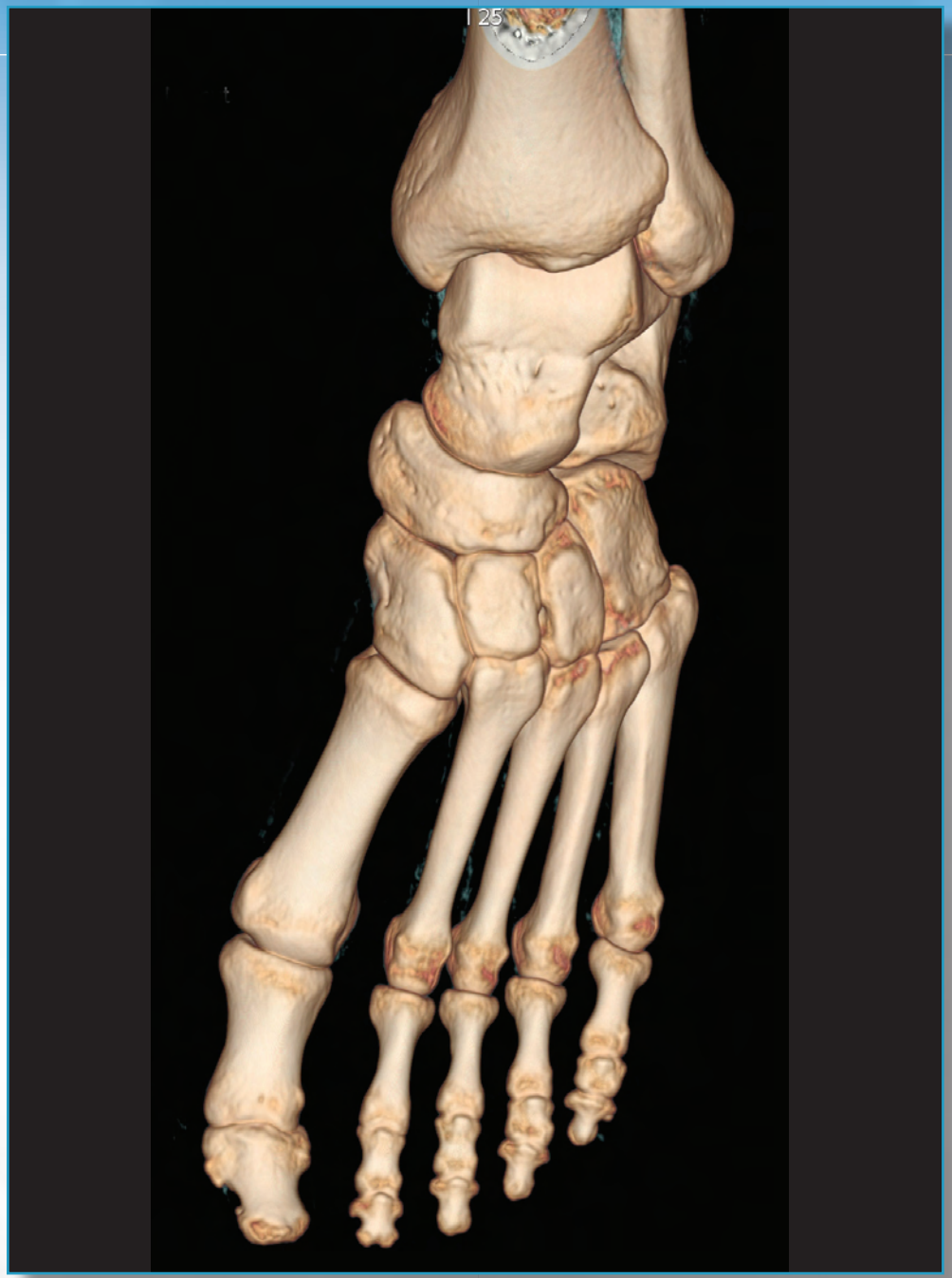

- Insertion du tibial antérieur
- Insertion du long extenseur de l'hallux
- Insertion du long extenseur des orteils

Radiographie standard

Animation

Masquer

Retour

Voir

Pied - Vue antérieure

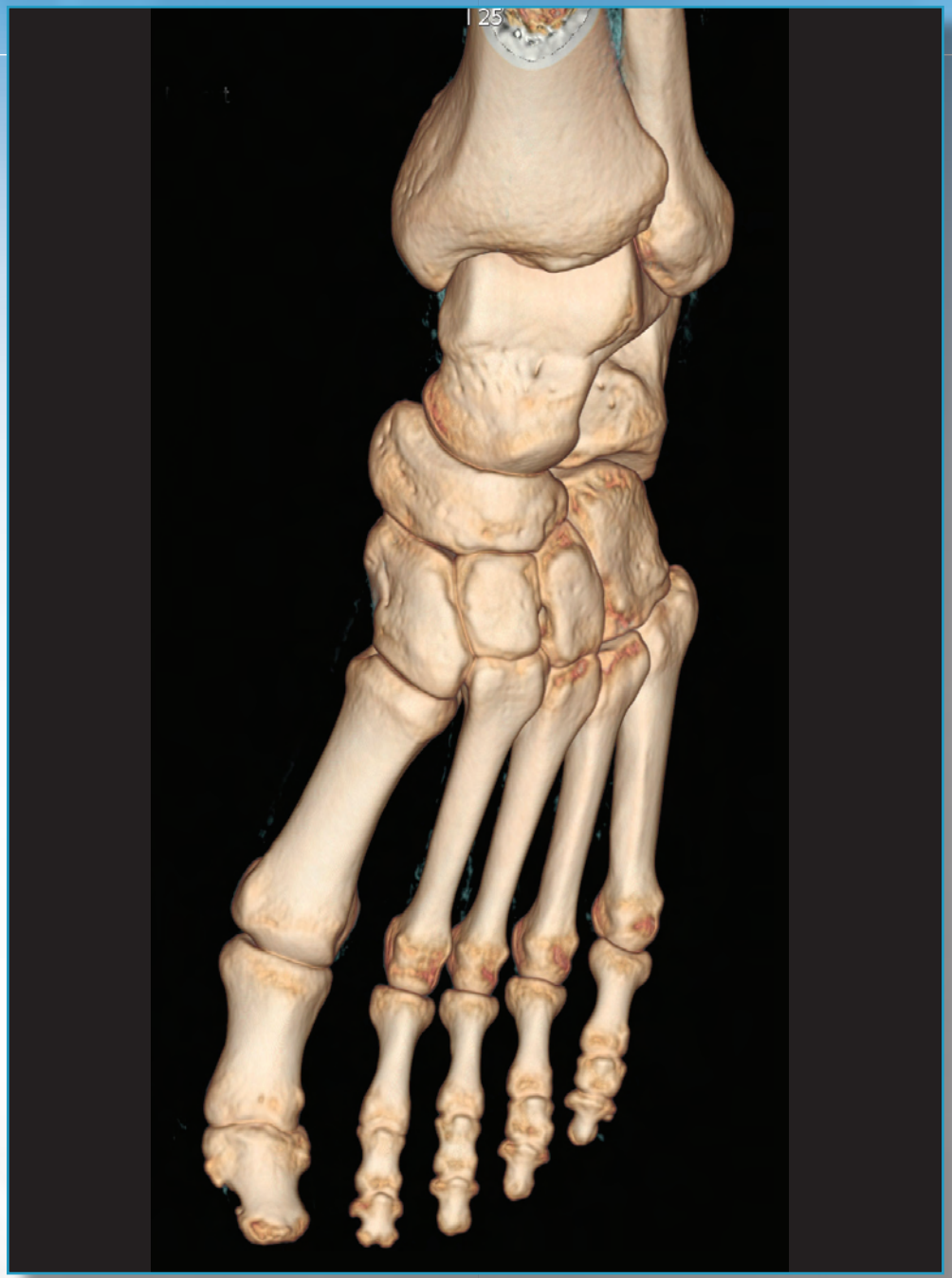

- Arrière-pied
- Médio-pied
- Avant-pied

Radiographie standard

Animation

Masquer

Retour

Voir

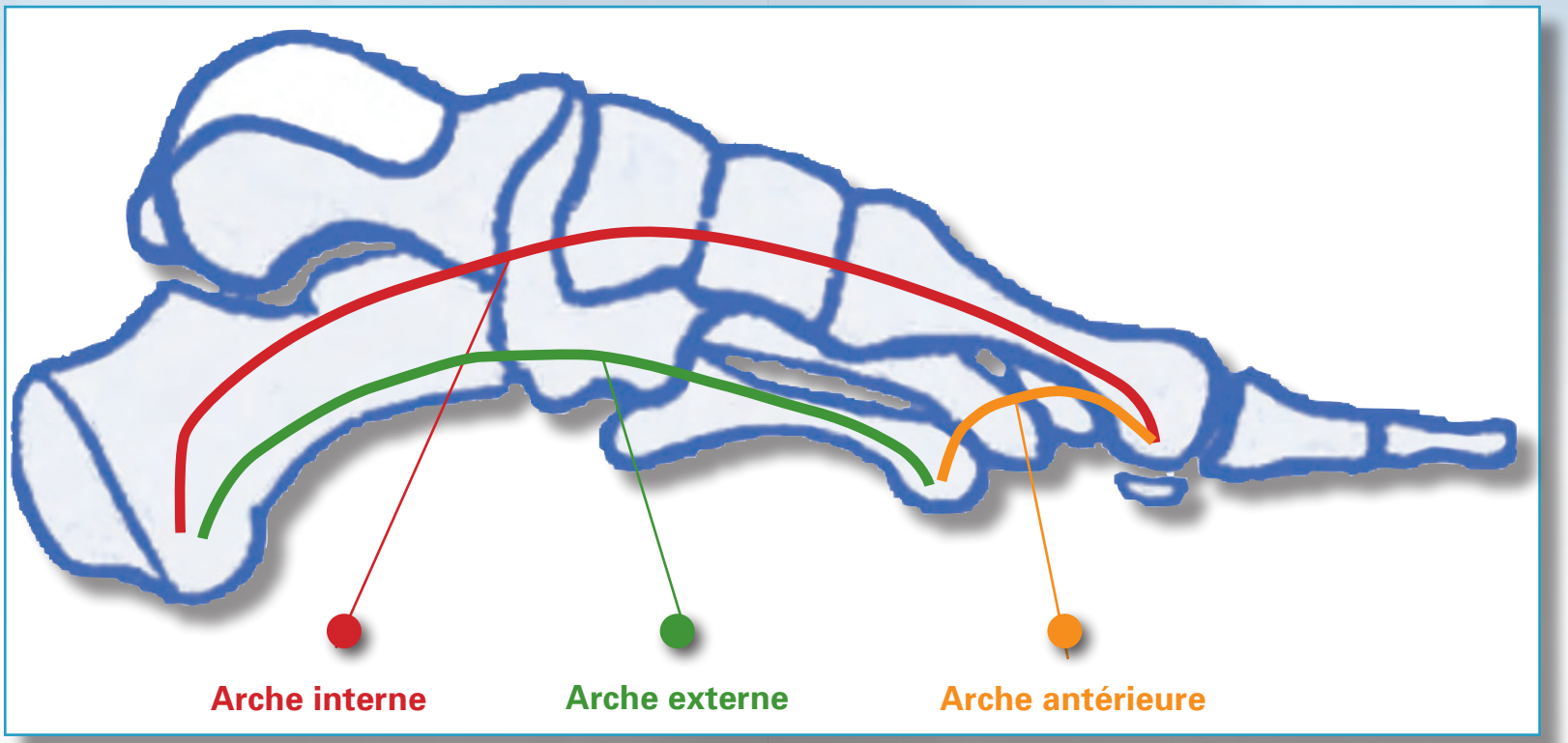
Arche interne
Arche externe
Arche antérieure