RACHIS

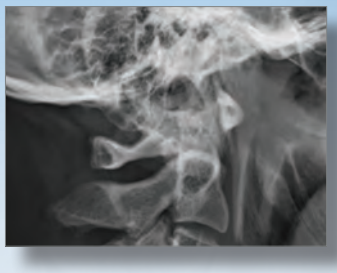

- **Pr Eric HOUVENAGEL**
  - *Université Catholique de Lille*
  - *Rhumatologie, CH St Philibert, Lomme*

- **Dr Jérôme RENOUX**
  - *Radiologie générale, GH Pitié-salpêtrière, Paris*

Cofer

Sommaire

SOMMAIRE

Rachis cervical

I – Introduction

II – Examen clinique
- II.1 – Interrogatoire
- II.2 – Évaluation de la douleur et du retentissement fonctionnel
- II.3 – Inspection
- II.4 – Palpation
- II.5 – Mobilisation
- II.6 – Examen neurologique

III – Explorations complémentaires
- III.1 – Radiographies
- III.2 – Imagerie de 2e intention

Rachis thoracique

I – Introduction

II – Examen clinique
- II.1 – Interrogatoire
- II.2 – Évaluation de la douleur et du retentissement fonctionnel
- II.3 – Inspection
- II.4 – Palpation
- II.5 – Mobilisation
- II.6 – Examen neurologique

III – Explorations complémentaires
- III.1 – Radiographies standard
- III.2 – Imagerie de 2e intention

Rachis lombaire

I – Introduction

II – Examen clinique
- II.1 – Interrogatoire
- II.2 – Évaluation de la douleur et du retentissement fonctionnel
- II.3 – Inspection
- II.4 – Palpation
- II.5 – Mobilisation
- II.6 – Examen neurologique

III – Explorations complémentaires
- III.1 – Radiographies standard
- III.2 – Imagerie de 2e intention

Symptômes & syndromes

I – Diagnostic d'une douleur rachidienne cervicale

II – Diagnostic d'une douleur rachidienne thoracique

II – Diagnostic d'une douleur rachidienne lombaire

• Évaluez vos connaissances

I - INTRODUCTION

• L'abord séméiologique du rachis cervical doit être mené méthodiquement.

• L'interrogatoire est un temps essentiel pour caractériser la douleur (modalité de survenue, circonstances déclenchantes, rythme mécanique ou non, topographie et éventuelles irradiations).

• L'examen proprement dit comportera un temps rachidien (inspection, palpation et mobilisation) et de manière systématique un examen neurologique.

• Ces différents éléments séméiologiques permettront d'orienter le diagnostic étiologique et de guider les explorations complémentaires.

II.1 – Interrogatoire

- **Antécédents personnels et familiaux**

  - Recherche d'épisodes de cervicalgie ou névralgie cervico-brachiale.

  - En cas de cervicalgies d'horaire inflammatoire, recherche d'antécédent familial de spondylarthropathie, de psoriasis ou de maladie inflammatoire intestinale.

- **Caractères de la douleur**

  - ***Mode de début :***
    - brutal (pathologie discale) ou progressif (spondylodiscite, métastase rachidienne).

  - ***Circonstances déclenchantes :***
    - traumatisme sportif, accident de voiture, mauvaise position lors du sommeil, posture excentrée répétée ou prolongée.

  - ***Durée des symptômes :***
    - caractère aigu (< 15 jours), subaigu (15 jours à 3 mois) ou chronique (> 3 mois).

  - ***Topographie (où ?) :***
    - douleur localisée à un étage vertébral précis ou pluri étagée ? Origine sur la ligne médiane (ligne des épineuses) ou latéralisée.

II - EXAMEN CLINIQUE

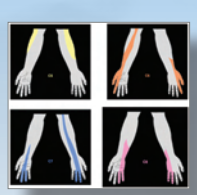

Topographie névralgies cervico-brachiales

- ***Irradiations :***
  - douleurs projetées des douleurs vers le crâne, l'épaule et la région inter scapulaire,
  - radiculaires au membre supérieur (par compression d'une ou plusieurs racines) = névralgie cervico-brachiale. Faire préciser la topographie avec l'index du patient. Les douleurs et paresthésies distales des membres ont une haute valeur localisatrice.

- ***Rythme des douleurs (quand ?) :***
  - douleur d'horaire mécanique (calmée par le repos et le décubitus, aggravée lors des efforts rachidiens), plus importante le soir que le matin,
  - douleur d'horaire inflammatoire (exacerbée en deuxième partie de nuit, accompagnée d'un dérouillage matinal significatif > 30 minutes).

- ***Impulsivité aux efforts physiologiques (toux, défécation, éternuement) =***
  - traduction d'un conflit dure-mérien par augmentation de la pression du liquide céphalo-rachidien.

- ***Facteurs positionnels aggravant la douleur :***
  - assis, décubitus ? Douleur cervicale majorée lors de la rotation (oriente vers une origine haute C1-C2).

- ***Évolution de la symptomatologie :***
  - aggravation de la douleur rachidienne au fil du temps ou amélioration.

II - EXAMEN CLINIQUE

- ***Consommation en médicaments :***
  - quels traitements entrepris et quels effets sur les symptômes ?

- ***Prise en charge rééducative :***
  - quel type de programme entrepris et efficacité de la kinésithérapie ?

II.2 – Évaluation de la douleur et du retentissement fonctionnel

- **Intensité des symptômes :**

  - utilisation des différentes échelles permettant de mesurer la douleur (verbales, numériques et visuelles analogiques),

  - dans le cas de cervicalgies chroniques : échelles multidimensionnelles.

- **Retentissement sur les activités quotidiennes :**

  - échelle d'anxiété dépression (HAD), INDIC pour le rachis cervical.

II.3 – Inspection

• **Morphologie du cou :**

- sujets à cou long et souple, hyperlaxes, à musculature fragile,

- sujets à cou raide et court, difficiles à examiner.

• **Attitude antalgique combinant habituellement laréro-flexion et rotation.**

• **Recherche d'une amyotrophie symétrique ou asymétrique (ceinture scapulaire, membres supérieurs).**

II.4 – Palpation

Rachis cervical
Face

Rachis cervical
Profil

II.4.1 – Repères anatomiques

II.4.2 – Les différents temps de la palpation

• **Position initiale :**

- soit patient assis (regard horizontal), soit patient en décubitus, bien relâché, rachis cervical posé sur un support. Examinateur positionné derrière le patient saisissant la tête de ses deux mains.

• **Les repères osseux palpables sont :**

• ***os occipital et protubérance occipitale externe (saillie médiane en forme de bosse)***

• ***mastoïdes***

• ***épineuses :***

• elles siègent le long de la ligne médiane postérieure. Le processus épineux de C2 est le 1er palpable sous la base du crâne. Le processus épineux de C7 apparaît le plus saillant. La réduction de la lordose cervicale rend plus accessible ces repères.

II - EXAMEN CLINIQUE

- ***Articulaires postérieures :***
  - elles sont palpables plus profondément latéralement à la ligne des épineuses, à l'aide de la pulpe du médius. L'articulaire C2-C3 est la première accessible au doigt.

- **Palpation musculaire :**

  - recherche de cordons myalgiques sensibles à la palpation (non observés du côté opposé) des trapèzes, semispinalis, levator scapulae, splenius cervicis, sterno-cléido-mastoïdiens,

  - ils témoignent de dysfonctionnement segmentaire vertébral ou de sur-utilisation posturale.

II.5 – Mobilisation

• Mesure des amplitudes en position assise. Étude successive dans les trois plans de l'espace. Procéder en premier à l'étude des mouvements actifs (réalisés par le patient). En l'absence de douleur, appliquer une pression supplémentaire en fin de mouvement, pour obtenir les amplitudes dites passives.

• La mobilisation peut s'effectuer sur un sujet en décubitus dorsal pour obtenir un meilleur relâchement.

- ***Flexion :***
  - distance entre le manubrium sternal et la pointe du menton, bouche fermée,
  - normalement, moins de 2 travers de doigt entre le menton et le thorax ou 60 à 70° de flexion.

- ***Extension :***
  - à l'état normal, le plan du nez et du front est à peu près horizontal ou 60 à 70° d'extension.

- ***Inclinaisons latérales droites et gauches :***
  - une main pousse la tête latéralement, l'autre bloque l'épaule,
  - la mesure se fait entre le tragus de l'oreille et l'articulation acromio-claviculaire homolatérale,
  - la valeur normale est de 45°, de manière symétrique.

II - EXAMEN CLINIQUE

- ***Rotation axiale :***
  - une main bloque l'épaule, l'autre accompagne la rotation en poussant le menton,
  - mesure réalisée entre le menton et l'articulation acromio-claviculaire correspondante,
  - la valeur normale est de 60 à 80°, de manière symétrique.

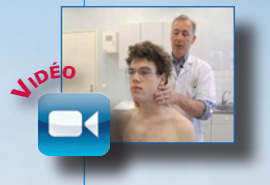

• Manœuvres spécifiques

- ***Signe de Lhermitte :***
  - procédure : flexion passive de la tête sur un patient allongé en décubitus dorsal,
  - manœuvre positive s'il apparait des douleurs aigües le long du rachis et des membres,
  - signification : en faveur d'une irritation dure-mérienne du rachis cervical.

- ***Test de distraction du rachis cervical :***
  - patient installé en décubitus dorsal, traction axiale en direction crâniale exercée par le praticien placé derrière le patient (une main sous la mandibule et l'autre sous l'occiput),
  - évaluation : la disparition des douleurs radiculaires caractérise l'irritation radiculaire d'origine discale,
  - cette manœuvre diminue également la pression des articulaires postérieures.

II - EXAMEN CLINIQUE

- ***Épreuve de compression :***
  - patient assis, tête inclinée et tournée d'un côté. L'examinateur, debout derrière le patient, appuie sur la tête du patient,
  - mise en évidence de douleurs des apophyses articulaires ou d'une irritation d'une racine nerveuse en regard du foramen intervertébral,
  - l'extension simultanée du rachis cervical entraine un rétrécissement du trou de conjugaison et donc une sensibilisation du test.

- ***Épreuve de l'abduction de l'épaule (ou test de Davidson) :***
  - patient assis ou couché, élévation passive du bras par l'examinateur, avant bras posé sur la tête,
  - diminution ou disparition des symptômes en faveur d'une compression extradurale cervicale, telle qu'une hernie discale.

- ***Test d'étirement du membre supérieur :***
  - l'examinateur réalise une abduction de l'épaule et du bras, extension complète du coude. L'ensemble du membre supérieur est étiré en arrière,
  - cette manœuvre d'étirement de la racine reproduit la douleur radiculaire lors d'une névralgie cervico-brachiale.

II.6 – Examen neurologique

• Systématique, il permet d'éliminer une compression radiculaire ou médullaire.

II.6.1 – Structures neurologiques et méningées

• Dans le canal rachidien :

• moelle épinière à partir du foramen ovale jusque-là 2e vertèbre lombaire,

• la moelle épinière est entourée par des enveloppes méningées, séparées des parois du canal vertébral par l'espace épidural (tissu graisseux et réseau vasculaire formant un matelas protecteur suivant les mouvements du rachis),

• chaque paire de racines quitte le canal rachidien par les trous de conjugaison (limités par la partie postérieure du disque et du corps vertébral adjacent, les pédicules des vertèbres sus et sous-jacentes et en arrière par les articulaires postérieures et le ligament jaune),

• les racines sont entourées par le prolongement de la dure-mère dans les trous de conjugaison,

• à noter qu'il existe huit racines cervicales (C1 à C8), pour 7 vertèbres cervicales.

II.6.2 – Examen neurologique proprement dit

• Syndrome lésionnel :

- recherche d'un déficit radiculaire aux membres supérieurs par l'étude de la sensibilité, de la motricité et des réflexes correspondants aux différentes racines,

II - EXAMEN CLINIQUE



Echelle
de force musculaire

- la motricité fait référence à l'échelle de force musculaire.

- **Amyotrophie de la main ?**

- **Recherche d'un syndrome sous lésionnel :**

  - témoin d'une atteinte médullaire.

C5

C6

C7

C8

III.1 – Radiographies

III.1.1 – Radiographie standard

- Cliché de profil

- Cliché de face

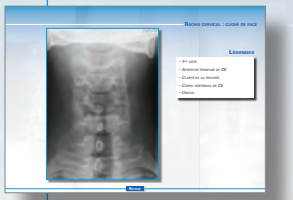

III.1.2 – Incidences particulières

- Cliché centré sur C1-C2 profil

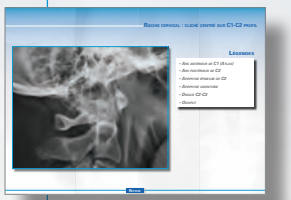

- Cliché centré sur l'odontoïde (bouche ouverte)

- 3/4 (trous gauches)

III.2 – Imagerie de 2e intention

III.2.1 – Scanner

• Coupes centrées sur les différents étages suspectés, étudiant le disque, les zones adjacentes à celui-ci, les régions foraminales.

III.2.2 – IRM

• Coupes sagittales, coupes transversales des niveaux étudiés. Mode T1, T2. Injection de produit paramagnétique et différentes séquences complémentaires en fonction du contexte.

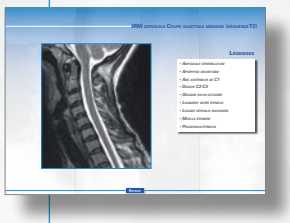

I - INTRODUCTION

• L'abord séméiologique du rachis thoracique doit être mené méthodiquement.

• L'interrogatoire est un temps essentiel pour caractériser la douleur (modalité de survenue, circonstances déclenchantes, rythme mécanique ou non, topographie et éventuelles irradiations).

• L'examen proprement dit comportera un temps rachidien (inspection, palpation et mobilisation) et de manière systématique un examen neurologique.

• Ces différents éléments séméiologiques permettront d'orienter le diagnostic étiologique et de guider les explorations complémentaires.

II.1 – Interrogatoire

- **Antécédents personnels et familiaux**

  - Recherche d'épisodes thoraciques identiques.

  - En cas de dorsalgies d'horaire inflammatoire, recherche d'antécédent familial de spondylarthropathie, de psoriasis ou de maladie inflammatoire intestinale.

- **Profession**

  - Travaux pénibles ou répétitifs ? Position assise prolongée (travail de bureau) ?

- **Caractères de la douleur**

  - ***Mode de début :***
    - brutal (tassement vertébral) ou progressif (spondylodiscite, métastase rachidienne).

  - ***Circonstances déclenchantes :***
    - effort de soulèvement. La notion d'accident de travail doit être éventuellement notée.

  - ***Durée des symptômes :***
    - caractère aigu (< 15 jours), subaigu (15 jours à 3 mois) ou chronique (> 3 mois).

II - EXAMEN CLINIQUE

- ***Topographie (où ?) :***
  - douleur localisée à un étage vertébral précis ou pluri étagée ?

- ***Irradiations radiculaires :***
  - par compression d'une ou plusieurs racines d'origine thoracique réalisant une douleur en hémi ceinture = névralgie intercostale,
  - faire préciser la topographie avec l'index du patient.

- ***Rythme des douleurs (quand ?) :***
  - douleur d'horaire mécanique (calmée par le repos et le décubitus, aggravée lors des efforts rachidiens), plus importante le soir que le matin,
  - douleur d'horaire inflammatoire (exacerbée en deuxième partie de nuit, accompagnée d'un dérouillage matinal significatif > 30 minutes).

- ***Impulsivité aux efforts physiologiques (toux, défécation, éternuement) =***
  - traduction d'un conflit dure-mérien par augmentation de la pression du liquide céphalo-rachidien.

- ***Facteurs positionnels aggravant la douleur :***
  - assis, debout, décubitus, marche ?

- ***Évolution de la symptomatologie :***
  - aggravation de la douleur rachidienne au fil du temps ou amélioration.

II - EXAMEN CLINIQUE

- ***Consommation en médicaments :***
  - quels traitements entrepris et quels effets sur les symptômes ?

- ***Prise en charge rééducative :***
  - quel type de programme entrepris et efficacité de la kinésithérapie ?

II.2 – Évaluation de la douleur et du retentissement fonctionnel

- **Intensité des symptômes :**

  - utilisation des différentes échelles permettant de mesurer la douleur (verbales, numériques et visuelles analogiques),

  - dans le cas de rachialgies chroniques : échelles multidimensionnelles.

- **Retentissement sur les activités quotidiennes.**

II.3 – Inspection

• **Recherche de troubles statiques :**

- exagération ou effacement de la cyphose thoracique,

- mesure de la distance C7-mur ou occiput mur pour préciser l'importance de la cyphose thoracique.

• **Déformation dans le plan frontal :**

- scoliose repérée par la palpation simple du clavier des épineuses de haut en bas,

- la scoliose est définie par le sens de la convexité (scoliose thoracique droite si déviation convexe vers la droite).

• ***Scoliose équilibrée :***

• si présence d'une courbure en sens inverse sus ou sous jacente, déséquilibrée si l'axe vertical partant de C7 passe en dehors du pli fessier.

• ***Scoliose structurale :***

• anomalie tridimensionnelle associant rotation des corps vertébraux, inclinaison dans le plan frontal et inversion de courbure dans le plan sagittal.

II.4 – Palpation

Rachis dorsal
Face

Rachis dorsal
Profil

II.4.1 – Repères anatomiques

- **Repères osseux :**

  - espace T2-T3 en regard de la ligne passant par les épines de la scapula, espace T7 en regard de la ligne joignant la pointe des scapula.

- **Le plan musculaire superficiel est constitué par le trapèze et le grand dorsal.**

II.4.2 – Les différents temps de la palpation

- **Position initiale du patient :**

  - patient couché en travers du lit ou de la table d'examen.

  - ***Épineuses :***

    • pression axiale puis latérale tangentiellement à la peau sur l'épineuse à l'aide de la pulpe du pouce, de façon ferme et maintenue,

    • recherche d'une douleur provoquée.

  - ***Sensibilité inter épineuse recherchée avec l'extrémité de l'index.***

II - EXAMEN CLINIQUE

- ***Recherche d'une sensibilité des articulaires postérieures :***
  - le doigt exerce une pression-friction appuyée et ferme (avec de petits mouvements de va-et-vient verticaux) sur les zones para-épineuses à 2 cm de la ligne médiane, à droite et à gauche.

- ***Muscles :***
  - recherche d'une douleur ou d'une contraction musculaire symétrique ou non. Seule la couche superficielle de la musculature para vertébrale est palpable.

II.5 – Mobilisation

• Position de départ :

- patient assis sur la table d'examen.

• *Flexion :*

• appliquer une pression à l'aide de la main sur la nuque

• *Extension :*

• patient les bras croisés sur la tête, l'examinateur pose une main sur la partie haute du sternum, l'autre main jouant le rôle de pivot sur le rachis thoracique.

• *Latéroflexions :*

• sujet ayant également les bras croisés sur la tête,

• l'examinateur se place sur le côté et va empaumer l'avant-bras opposé du patient et de l'autre main assurer un contre pivot sur le bord latéral du thorax afin d'éviter la participation du segment lombaire.

• *Rotation :*

• patient dans la même position, la main supérieure du médecin empaume le bras du patient imprimant une rotation, l'autre accompagne le mouvement.

II - EXAMEN CLINIQUE

- ***Ampliation thoracique :***
  - mesure à l'aide d'un mètre ruban posé à hauteur de la ligne mamelonnaire du gain d'amplitude entre l'expiration et l'inspiration maximum,
  - elle atteint normalement 5 cm.

II.6 – Examen neurologique

• Systématique, il permet d'éliminer une compression radiculaire ou médullaire.

II.6.1 – Structures neurologiques et méningées

• Dans le canal rachidien :

• moelle épinière à partir du foramen ovale jusque-là 2° vertèbre lombaire,

• la moelle épinière et les racines de la queue de cheval sont entourées des enveloppes méningées, séparées des parois du canal vertébral par l'espace épidural (tissu graisseux et réseau vasculaire formant un matelas protecteur suivant les mouvements du rachis),

• chaque paire de racines quitte le canal rachidien par les trous de conjugaison (limités par la partie postérieure du disque et du corps vertébral adjacent, les pédicules des vertèbres sus et sous-jacentes et en arrière par les articulaires postérieures et le ligament jaune),

• les racines sont entourées par le prolongement de la dure-mère dans les trous de conjugaison.

II.6.2 – Examen neurologique proprement dit

• Recherche d'un syndrome lésionnel grâce à l'étude des dermatomes en recherchant une hypo ou hyperesthésie en bande, évaluation des réflexes cutanés abdominaux.

• Recherche d'un syndrome sous lésionnel :

- témoin d'une atteinte médullaire.

III.1 – Radiographies standard

- **Cliché de profil**

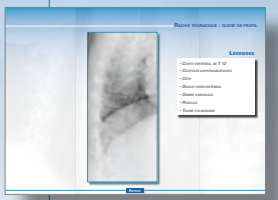

- **Cliché de face**

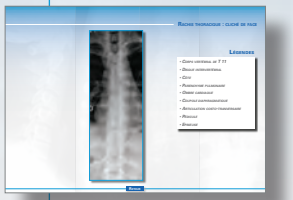

III.2 – Imagerie de 2e intention

III.2.1 – Scanner

• Coupes centrées sur les différents étages suspectés, étudiant le disque, les zones adjacentes à celui-ci, les régions foraminales.

III.2.2 – IRM

• Coupes sagittales, coupes transversales des niveaux étudiés. Mode T1, T2. Injection de produit paramagnétique et différentes séquences complémentaires en fonction du contexte.

I - INTRODUCTION

• L'abord séméiologique du rachis lombaire doit être mené méthodiquement.

• L'interrogatoire est un temps essentiel pour caractériser la douleur (modalité de survenue, circonstances déclenchantes, rythme mécanique ou non, topographie et éventuelles irradiations).

• L'examen proprement dit comportera un temps rachidien (inspection, palpation et mobilisation) et de manière systématique un examen neurologique.

• L'essentiel de la pathologie lombaire est lié aux atteintes dégénératives et discales, et certaines manœuvres seront systématiquement réalisées afin de rechercher un conflit disco-radiculaire.

• Ces différents éléments séméiologiques permettront d'orienter le diagnostic étiologique et de guider les explorations complémentaires.

II.1 – Interrogatoire

- **Antécédents personnels et familiaux**

  - Recherche d'épisodes rachidiens identiques (exemple : antécédent de lumbago ou de lomboradiculalgies à répétition).

  - En cas de rachialgies d'horaire inflammatoire, recherche d'antécédent familial de spondylarthropathie, de psoriasis ou de maladie inflammatoire intestinale.

- **Profession**

  - Travaux pénibles ou répétitifs (prédisposant aux pathologies rachidiennes mécaniques en particulier lombaires) ?

- **Caractères de la douleur**

  - ***Mode de début :***
    - brutal (pathologie discale, tassement vertébral) ou progressif (spondylodiscite, métastase rachidienne).

  - ***Circonstances déclenchantes :***
    - effort de soulèvement, long trajet en voiture. La notion d'accident de travail doit être notée éventuellement.

  - ***Durée des symptômes :***
    - caractère aigu (< 15 jours), subaigu (15 jours à 3 mois) ou chronique (> 3 mois).

II - EXAMEN CLINIQUE

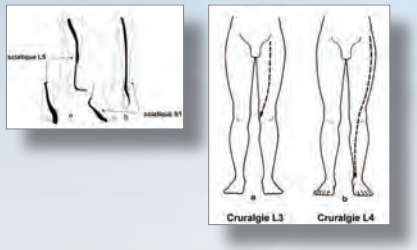

- ***Topographie (où ?) :***
  - douleur localisée à un étage vertébral précis ou pluri étagée ? Origine sur la ligne médiane (ligne des épineuses) ou latéralisée.

- ***Irradiations radiculaires :***
  - faire préciser la topographie avec l'index du patient : radiculalgie le plus souvent sciatique ou crurale au membre inférieur,
  - les douleurs et paresthésies distales des membres ont une haute valeur localisatrice.

- ***Rythme des douleurs (quand ?) :***
  - douleur d'horaire mécanique (calmée par le repos et le décubitus, aggravée lors des efforts rachidiens), plus importante le soir que le matin,
  - douleur d'horaire inflammatoire (exacerbée en deuxième partie de nuit, accompagnée d'un dérouillage matinal significatif > 30 minutes).

- ***Impulsivité aux efforts physiologiques (toux, défécation, éternuement) =***
  - traduction d'un conflit dure-mérien par augmentation de la pression du liquide céphalo-rachidien.

- ***Facteurs positionnels aggravant la douleur :***
  - assis, debout, décubitus, marche ?

L3

L4

L5

S1

II - EXAMEN CLINIQUE

- ***Notion de claudication radiculaire des membres inférieurs :***
  - définie par des symptômes radiculaires unis ou bilatéraux apparaissant lors de la marche, et nécessitant un arrêt de celle-ci, ce qui définit un périmètre de marche quantifiable en mètres ou en minutes,
  - diminution des symptômes (paresthésies et/ou radiculalgies) au repos, lors de la station assise ou de la position antéfléchie du tronc, et récidive à la reprise de la marche. Cette claudication est évocatrice d'un canal lombaire étroit (soit congénital, soit acquis),
  - à distinguer des autres causes de claudication des membres inférieurs (artérite des membres inférieurs, atteinte médullaire).

- ***Évolution de la symptomatologie :***
  - aggravation de la douleur rachidienne au fil du temps ou amélioration.

- ***Consommation en médicaments :***
  - quels traitements entrepris et quels effets sur les symptômes ?

- ***Prise en charge rééducative :***
  - quel type de programme entrepris et efficacité de la kinésithérapie ?

II.2 – Évaluation de la douleur et du retentissement fonctionnel

- **Intensité des symptômes :**

  - utilisation des différentes échelles permettant de mesurer la douleur (verbales, numériques et visuelles analogiques),

  - dans le cas de rachialgies chroniques : échelles multidimensionnelles.

- **Retentissement sur les activités quotidiennes :**

  - échelles EIFEL (échelle d'incapacité fonctionnelle pour l'évaluation des lombalgies), qui varie de 0 à 24 en fonction de l'importance du handicap, échelle DALLAS, échelle d'anxiété dépression (HAD).

II.3 – Inspection

- **Patient dévêtu et debout.**

- **Anomalies de courbures dans le plan sagittal et frontal :**

  - lordose physiologique accentuée ou effacée,

  - scoliose repérée par la palpation simple du clavier des épineuses de haut en bas,

  - la scoliose est définie par le sens de la convexité (scoliose lombaire droite si déviation convexe vers la droite).

  - ***Scoliose équilibrée :***
    - si présence d'une courbure en sens inverse sus ou sous jacente, déséquilibrée si l'axe vertical partant de C7 passe en dehors du pli fessier.

  - ***Scoliose structurale :***
    - anomalie tridimensionnelle associant rotation des corps vertébraux, inclinaison dans le plan frontal et inversion de courbure dans le plan sagittal,
    - elle est aisément reconnue par l'existence d'une gibbosité démasquée lors de la flexion antérieure du rachis,
    - à distinguer de la scoliose fonctionnelle qui résulte d'une attitude antalgique ou d'une inégalité de longueur des membres inférieurs,
    - contracture parfois visible sous la forme d'une corde musculaire.

II.4 – Palpation

II.4.1 – Repères anatomiques

II.4.2 – Les différents temps de la palpation

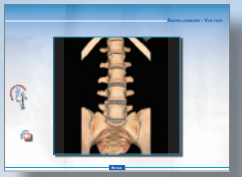

Rachis lombaire
Face

Rachis lombaire
Profil

- **Position du patient :**

  - patient couché en travers de la table d'examen ou du lit à plat ventre un oreiller placé sous l'abdomen afin d'inverser la lordose lombaire.

- **Repère de l'espace L4-L5 (point de référence pour étudier les autres étages) :**

  - poser l'extrémité des index au sommet des crêtes iliaques, et placer les pouces sur la ligne médiane au même niveau que les index.

- ***Épineuses :***
  - processus épineux des vertèbres lombaires bien palpables à l'examen de part et d'autre de l'espace L4-L5. Processus épineux de S2 en regard de la ligne horizontale entre les épines iliaques postéro-supérieures (« fossettes de Vénus »),
  - pression axiale puis latérale tangentiellement à la peau sur l'épineuse à l'aide de la pulpe du pouce, de façon ferme et maintenue,
  - recherche d'une douleur provoquée.

- ***Sensibilité inter-épineuse recherchée avec l'extrémité de l'index.***

- ***Décalage observé entre deux épineuses peut être secondaire à un spondylolysthésis (glissement d'une vertèbre sur une autre).***

II - EXAMEN CLINIQUE

- ***Articulaires postérieures :***
  - le doigt exerce une pression-friction appuyée et ferme (avec de petits mouvements de va-et-vient verticaux) sur les zones para-épineuses à 2 cm de la ligne médiane, à droite et à gauche,
  - recherche d'une sensibilité des articulaires postérieures.

- ***« Signe de la sonnette » :***
  - douleur radiculaire provoquée lors de la palpation d'une articulaire postérieure : en faveur d'un conflit disco radiculaire.

- ***Muscles :***
  - recherche d'une douleur ou d'une contraction musculaire symétrique ou non,
  - seule la couche superficielle de la musculature para vertébrale est palpable,
  - trois autres muscles seront étudiés au cours des lombalgies : le grand fessier, le moyen fessier et le pyramidal.

- ***Manifestations cellulo-périosto-myalgiques :***
  - éléments réflexes induits par un dysfonctionnement segmentaire vertébral dans le territoire du nerf rachidien correspondant,
  - elles concernent les plans cutanés (cellulalgie), les muscles (cordons myalgiques) et les insertions ténopériostées,
  - elles peuvent être spontanées ou révélées lors de l'examen,
  - **la Cellulalgie** est la plus fréquente :
    - *pli cutané plus ou moins épaissi et douloureux à la manœuvre du pincé-roulé, généralement de manière unilatérale, dans tout ou partie du territoire cutané du nerf rachidien correspondant.*

II.5 – Mobilisation

• Patient debout, examinateur derrière le sujet.

• Recherche d'une dysharmonie, d'une raideur segmentaire, d'une douleur.

• Flexion :

• le patient se penche en avant aussi loin que possible, jambes tendues. Appréciée par deux tests spécifiques :

1 - distance doigts-sol *: mesure en cm entre l'extrémité des doigts et le sol lors de la flexion du tronc. Explore le segment rachidien, mais dépend aussi du jeu articulaire des hanches et de la tension des ischio-jambiers.*

2 - indice de Schöber *: mesure en flexion de l'écart entre deux points situés sur les épineuses lombaires, l'un situé sur L5, l'autre 10 cm plus haut. La valeur normale est supérieure à 4 cm. La persistance d'une lordose lombaire lors de la flexion témoigne de l'absence de mobilité rachidienne.*

• Extension :

• le patient effectue un renversement du tronc. Manœuvre contrôlée par une main sur l'épaule, l'autre posée sur le sacrum réalisant un pivot du mouvement d'extension.

II - EXAMEN CLINIQUE

- ***Flexions latérales :***
  - une main posée sur la crête iliaque, l'autre sur l'épaule opposée guidant le mouvement,
  - l'alignement des épineuses suit habituellement une courbure régulière et symétrique,
  - recherche d'une dysharmonie, asymétrie des amplitudes,
  - une « cassure » peut ainsi être observée réalisant une rupture d'harmonie et traduisant une raideur segmentaire,
  - la mesure se fait entre le tragus de l'oreille et l'articulation acromio-claviculaire homolatérale.

- ***Rotations :***
  - étudiées une main placée sur la crête iliaque, l'autre sur l'épaule opposée, accompagnant le mouvement de rotation,
  - mouvements très limités du fait de l'orientation des articulations inter apophysaires lombaires dans le plan sagittal.

- **Tests de tension radiculaire**

- Tests systématiquement réalisés en cas d'irradiations douloureuses aux membres inférieurs.

- Ils traduisent un conflit disco-radiculaire.

II - EXAMEN CLINIQUE

• *Signe de Lasègue :*

- position de départ : patient en décubitus dorsal. L'examinateur lève le membre inférieur progressivement en empaumant le talon, genou en extension,
- manœuvre positive si reproduction de la douleur radiculaire pour un angle donné, à chiffrer,
- test considéré comme négatif si douleur est limitée au segment lombaire, ou si l'angle mesuré dépasse 80°,
- signification : mise en tension de la racine témoignant d'une sciatique L5 ou S1 par conflit disco radiculaire d'autant plus franc que l'angle est serré,
- manœuvre sensibilisée en appliquant une dorsiflexion de la cheville, qui exacerbe la douleur radiculaire reproduite,
- une douleur dans le membre inférieur opposé témoigne d'un conflit disco-radiculaire important,
- pièges à connaître : coxopathie ou tension des muscles ischio-jambiers pouvant induire une fausse radiculalgie.

• *Manœuvre de Léri :*

- position initiale : patient en décubitus ventral,
- reproduction d'une douleur de topographie crurale L3 ou L4 lors de la flexion du genou à 90°, suivie d'une extension de la cuisse,
- piège : manœuvre faussement positive lors de l'extension de la cuisse en cas de coxopathie.

II.6 – Examen neurologique

• Systématique, il permet d'éliminer une compression radiculaire ou médullaire.

II.6.1 – Structures neurologiques et méningées

• Dans le canal rachidien :

• moelle épinière à partir du foramen ovale jusque-là 2° vertèbre lombaire, siège du cône terminal, puis racines de la queue de cheval sous le cône terminal,

• la moelle épinière et les racines de la queue de cheval sont entourées des enveloppes méningées, séparées des parois du canal vertébral par l'espace épidural (tissu graisseux et réseau vasculaire formant un matelas protecteur suivant les mouvements du rachis),

• le fourreau dural se termine en regard de la 2° pièce sacrée,

• chaque paire de racines quitte le canal rachidien par les trous de conjugaison (limités par la partie postérieure du disque et du corps vertébral adjacent, les pédicules des vertèbres sus et sous-jacentes et en arrière par les articulaires postérieures et le ligament jaune),

• les racines sont entourées par le prolongement de la dure-mère dans les trous de conjugaison.

II.6.2 – Examen neurologique proprement dit

- **Il recherche :**

  - un déficit radiculaire des membres inférieurs grâce à l'étude de la sensibilité, de la motricité et des réflexes correspondants aux différentes racines,

  - la motricité fait référence à l'échelle de force musculaire.

- **Un syndrome sous lésionnel :**

  - témoin d'une atteinte médullaire (compression au dessus du cône terminal).

- **Un syndrome de la queue de cheval. Sa recherche comporte :**

  - à l'interrogatoire des troubles sphinctériens et génitaux urinaires,

  - étude des sensibilités périnéales (les dermatomes S2, S3 et S4 se disposent en anneaux concentriques autour de l'anus),

  - perte du réflexe cutané anal (recherche d'une contraction du sphincter anal externe à la stimulation de la zone péri-anale), et tonus du sphincter anal.

III.1 – Radiographies standard

- **Cliché de profil**

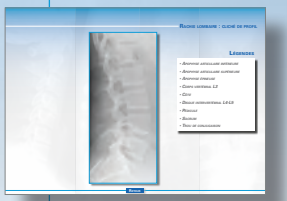

- **Cliché de face**

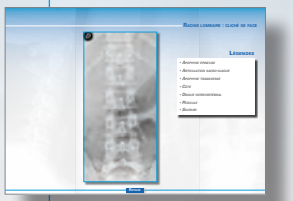

III.2 – Imagerie de 2e intention

III.2.1 – Scanner

• Coupes centrées sur les différents étages suspectés, étudiant le disque, les zones adjacentes à celui-ci, les régions foraminales.

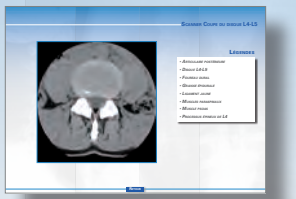

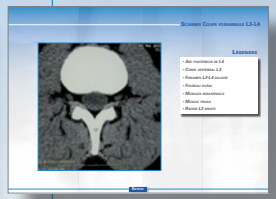

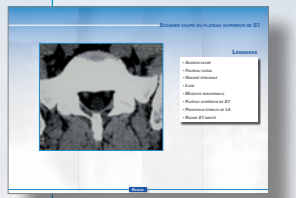

III.2.2 – IRM

• Coupes sagittales, coupes transversales des niveaux étudiés. Mode T1, T2. Injection de produit paramagnétique et différentes séquences complémentaires en fonction du contexte.

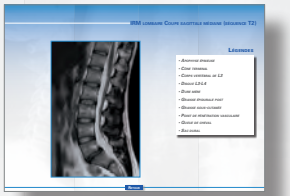

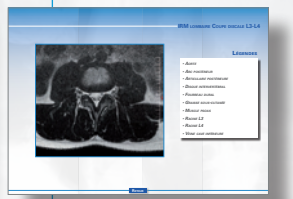

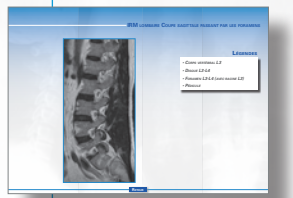

I - Diagnostic d'une douleur rachidienne cervicale

II - Diagnostic d'une douleur rachidienne thoracique

III - Diagnostic d'une douleur rachidienne lombaire

Rachis cervical : cliché de profil

Légendes

- Arc antérieur de C1 (Atlas)
- Apophyse articulaire inférieure
- Apophyse articulaire supérieure
- Apophyse épineuse de C2
- Apophyse épineuse de C7
- Corps vertébral de C7
- Disque C6-C7
- Apophyse odontoïde
- Lame
- Trachée

Retour

Rachis cervical : cliché de face

Légendes

- *1ère côte*
- *Apophyse épineuse de C6*
- *Clarté de la trachée*
- *Corps vertébral de C5*
- *Uncus*

Retour

Rachis cervical : cliché centré sur C1-C2 profil

Légendes

- Arc antérieur de C1 (Atlas)
- Arc postérieur de C1
- Apophyse épineuse de C2
- Apophyse odontoïde
- Disque C2-C3
- Occiput

Retour

Rachis cervical : cliché centré sur l'odontoïde (bouche ouverte)

Légendes

- *Apophyse articulaire inférieure de C1*
- *Apophyse articulaire supérieure de C2*
- *Apophyse transverse de C1*
- *Masse latérale de C1*
- *Odontoïde*

Rachis cervical : 3/4 (trous gauches)

Légendes

- *Côte*
- *Clavicule*
- *Trou de conjugaison*
- *Pédicule*
- *Trachée*

Retour

Rachis lombaire : cliché de profil

Légendes

- Apophyse articulaire inférieure
- Apophyse articulaire supérieure
- Apophyse épineuse
- Corps vertébral L3
- Côte
- Disque intervertébral L4-L5
- Pédicule
- Sacrum
- Trou de conjugaison

Retour

Rachis lombaire : cliché de face

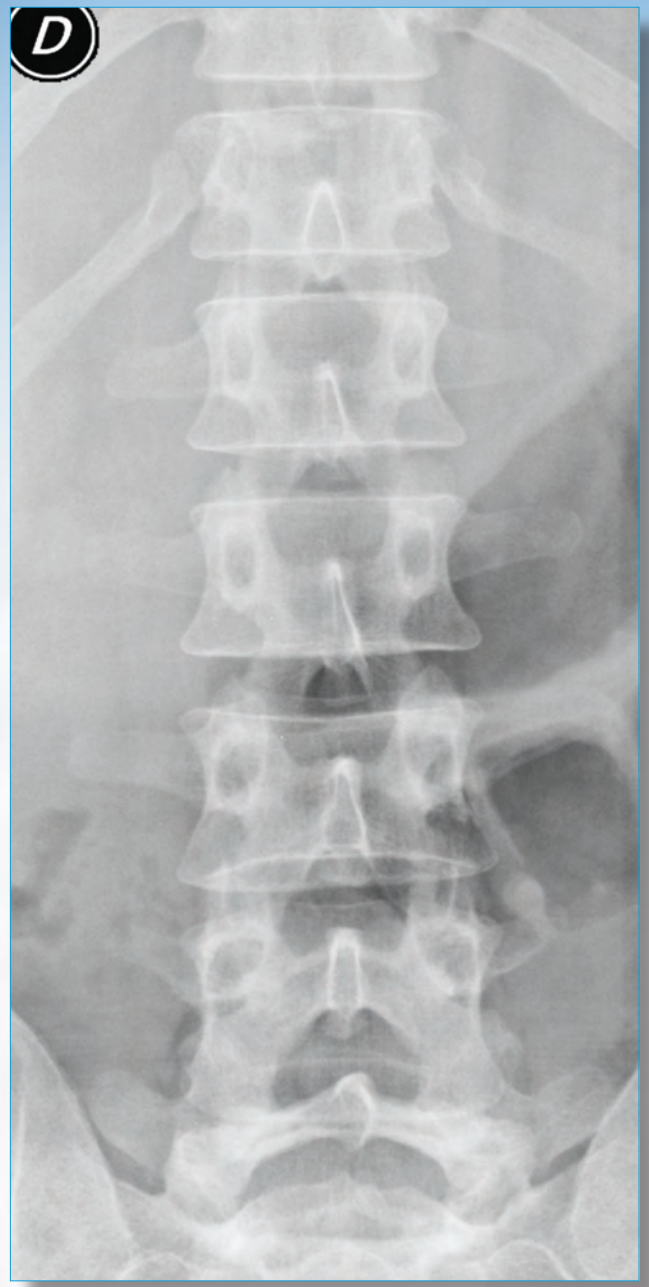

Légendes

- *Apophyse épineuse*
- *Ilium*
- *Apophyse transverse*
- *Côte*
- *Disque intervertébral*
- *Pédicule*
- *Sacrum*

Retour

Rachis thoracique : cliché de profil

Légendes

- *Corps vertébral de T 12*
- *Coupoles diaphragmatiques*
- *Côte*
- *Disque intervertébral*
- *Ombre cardiaque*
- *Pédicule*
- *Trame pulmonaire*

Retour

Rachis thoracique : cliché de face

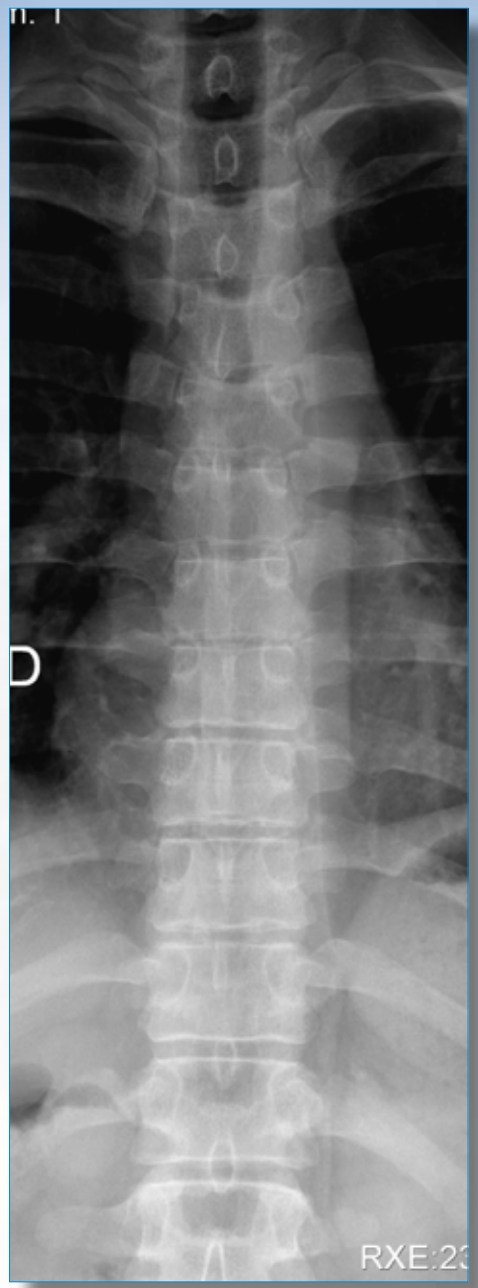

Légendes

- *Corps vertébral de T 11*
- *Disque intervertébral*
- *Côte*
- *Parenchyme pulmonaire*
- *Ombre cardiaque*
- *Coupole diaphragmatique*
- *Articulation costo-tranversaire*
- *Pédicule*
- *Epineuse*

Retour

Diagnostic d’une douleur rachidienne cervicale

Cervicalgie
d’origine rachidienne

Cervicalgie
extra-rachidienne

>

Construire ce schéma par clicks successifs sur ce bouton.

RETOUR

TOUT EFFACER

TOUT FAIRE APPARAÎTRE

Diagnostic d’une douleur rachidienne thoracique

Dorsalgie
d’origine rachidienne

Dorsalgie
extra-rachidienne

>

Construire ce schéma par clicks successifs sur ce bouton.

RETOUR

TOUT EFFACER

TOUT FAIRE APPARAÎTRE

Diagnostic d’une douleur rachidienne lombaire

Lombalgie
d’origine rachidienne

Lombalgie
extra-rachidienne

>

Construire ce schéma par clicks successifs sur ce bouton.

RETOUR

TOUT EFFACER

TOUT FAIRE APPARAÎTRE

Rachis lombaire - Vue face

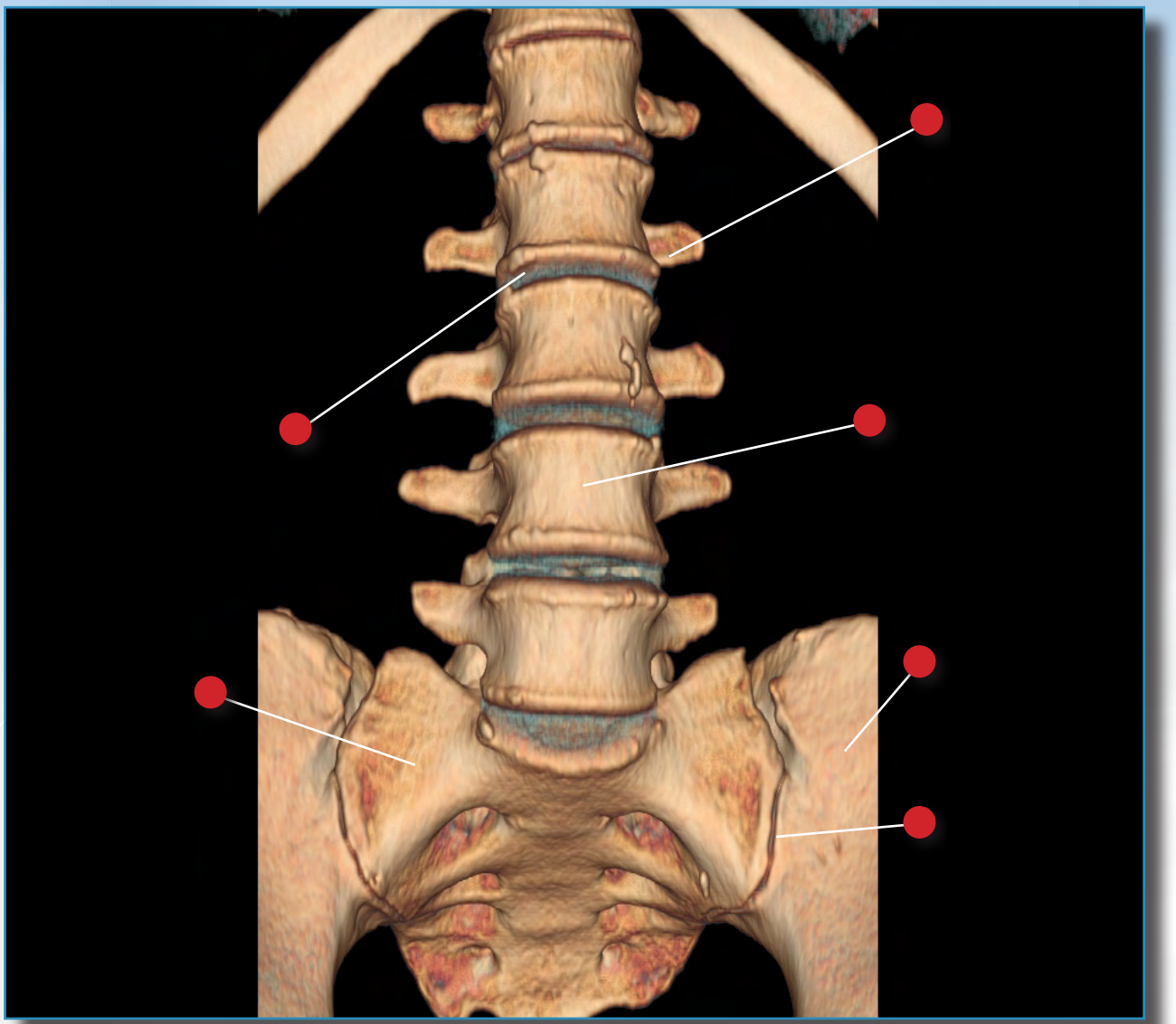

Radiographie standard

Animation

Masquer

Retour

Voir

Rachis lombaire - Vue profil

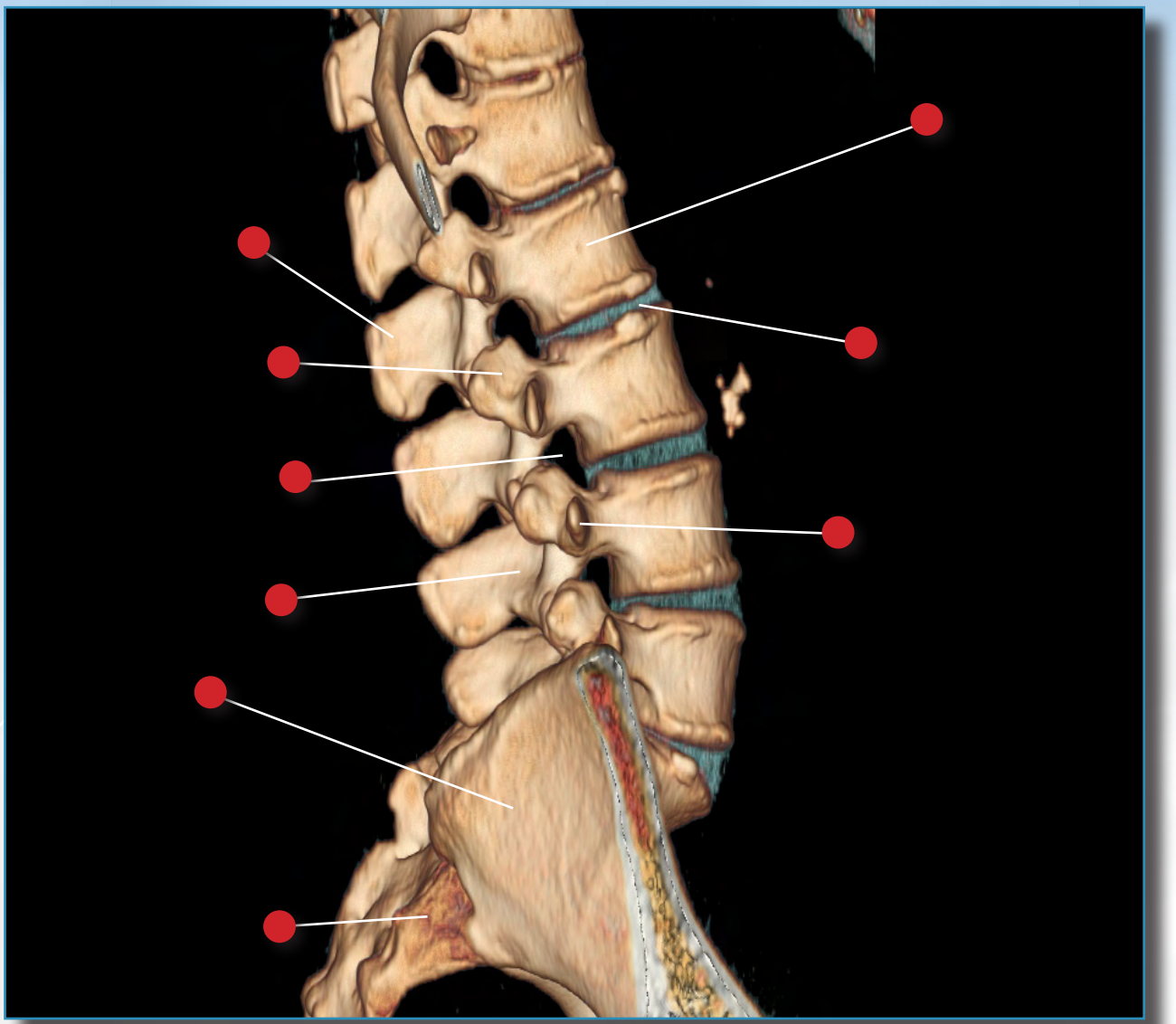

Radiographie standard

Animation

Masquer

Retour

Voir

Scanner Coupe du disque L4-L5

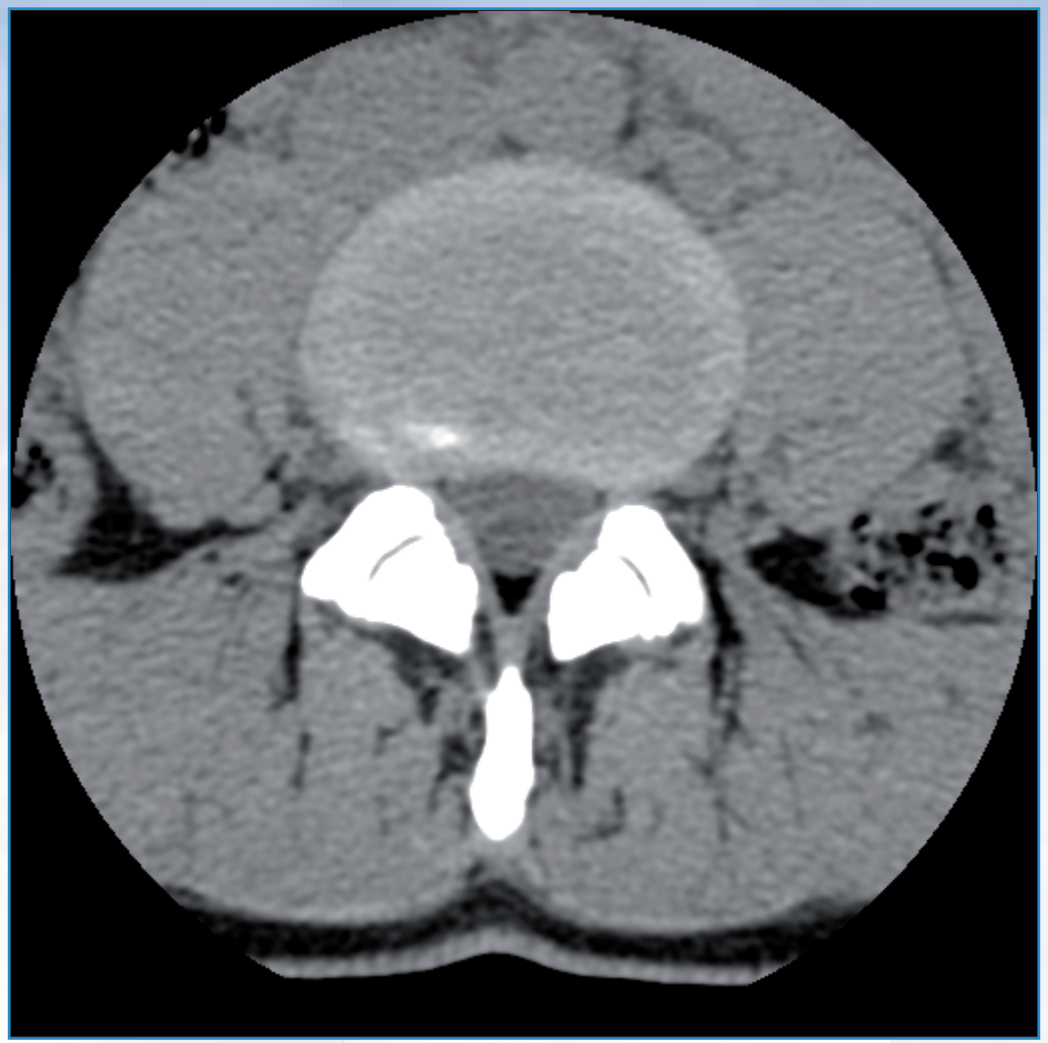

Légendes

- Articulaire postérieure
- Disque L4-L5
- Foureau dural
- Graisse épidurale
- Ligament jaune
- Muscles paraspinaux
- Muscle psoas
- Processus épineux de L4

Retour

Scanner Coupe foraminale L3-L4

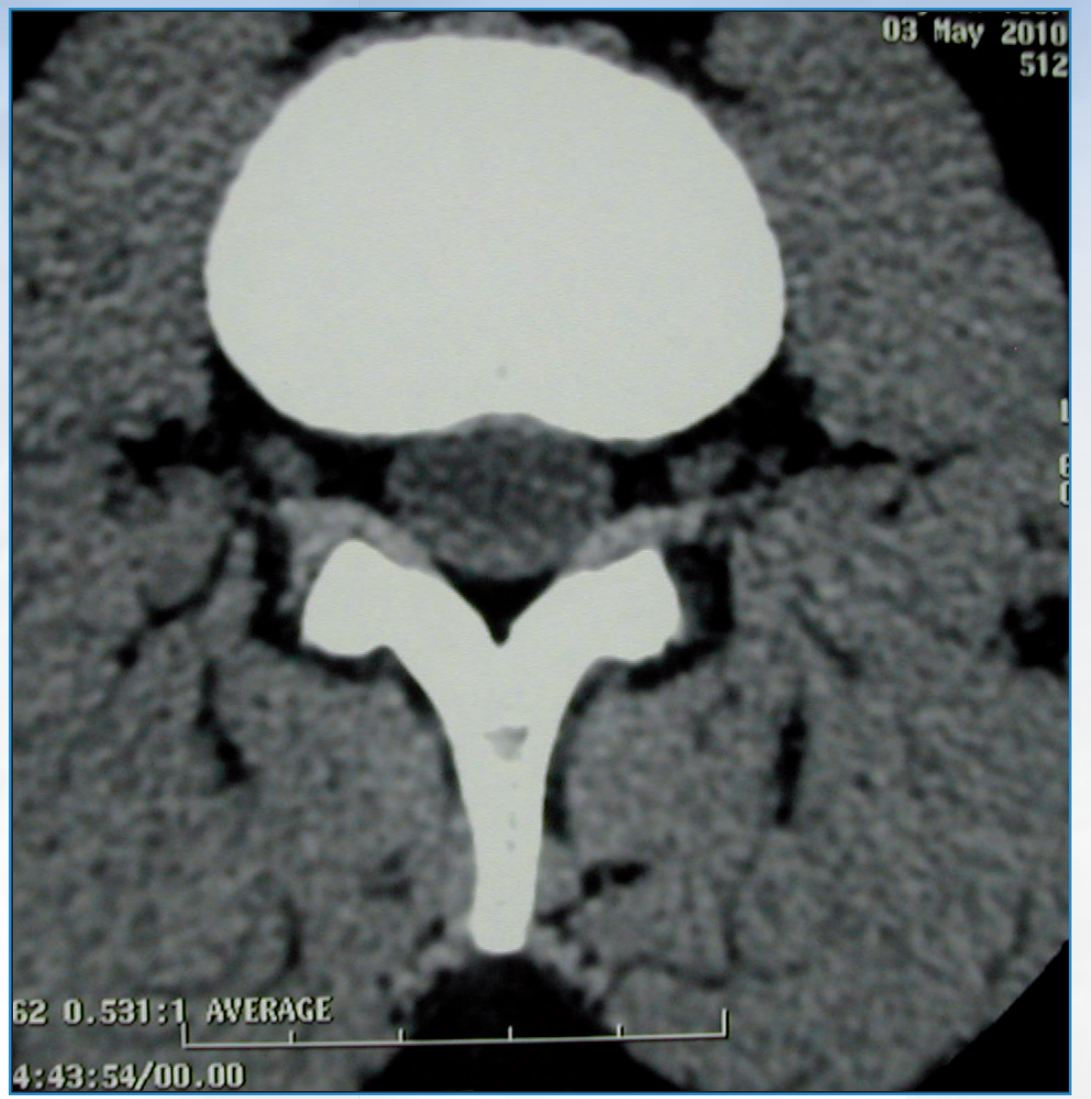

Légendes

- *Arc postérieur de L4*
- *Corps vertébral L3*
- *Foramen L3-L4 gauche*
- *Foureau dural*
- *Muscles paraspinaux*
- *Muscle psoas*
- *Racine L3 droite*

Retour

Scanner coupe du plateau supérieur de S1

Légendes

- Aileron sacré
- Foureau dural
- Graisse épidurale
- Ilium
- Muscles paraspinaux
- Plateau supérieur de S1
- Processus épineux de L5
- Racine S1 droite

Retour

IRM cervicale Coupe sagittale médiane (séquenceT2)

Légendes

- *Amygdale cérébelleuse*
- *Apophyse odontoïde*
- *Arc antérieur de C1*
- *Disque C2-C3*
- *Graisse sous-cutanée*
- *Ligament inter épineux*
- *Liquide céphalo-rachidien*
- *Moelle épinière*
- *Processus épineux*

Retour

IRM lombaire Coupe sagittale médiane (séquence T2)

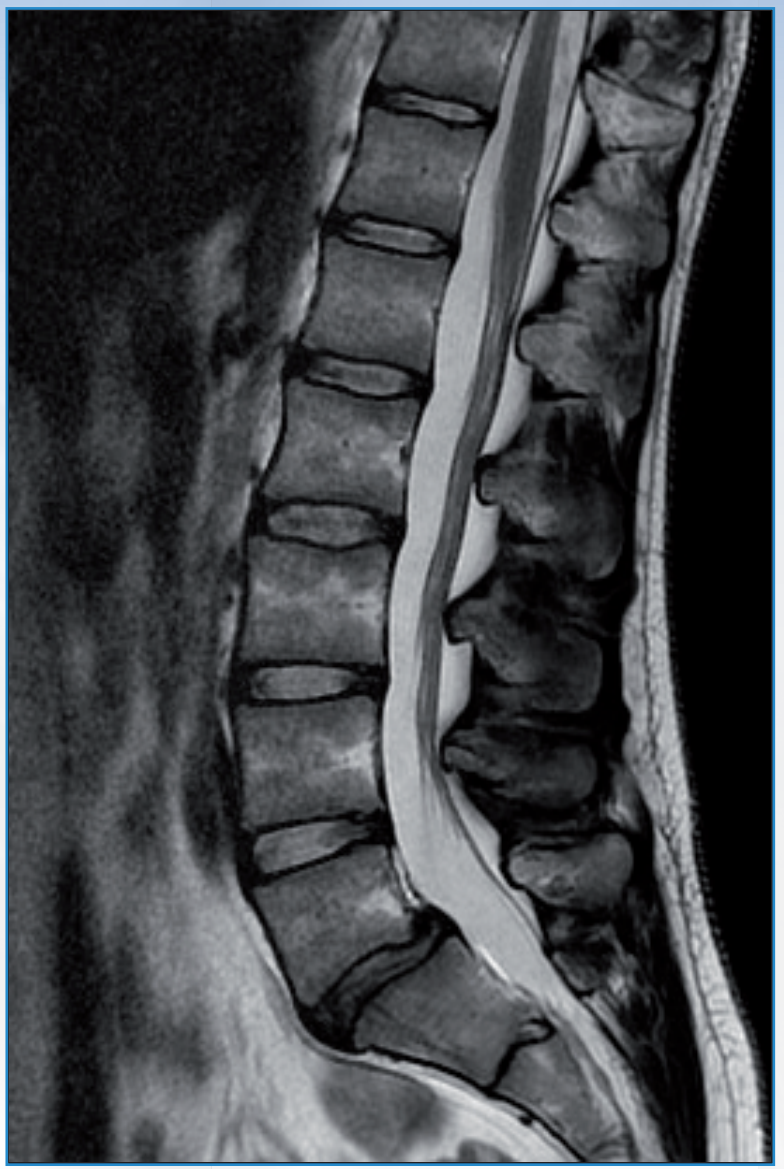

Légendes

- *Apophyse épineuse*
- *Cône terminal*
- *Corps vertébral de L3*
- *Disque L3-L4*
- *Dure mère*
- *Graisse épidurale post*
- *Graisse sous-cutanée*
- *Point de pénétration vasculaire*
- *Queue de cheval*
- *Sac dural*

Retour

IRM lombaire Coupe discale L3-L4

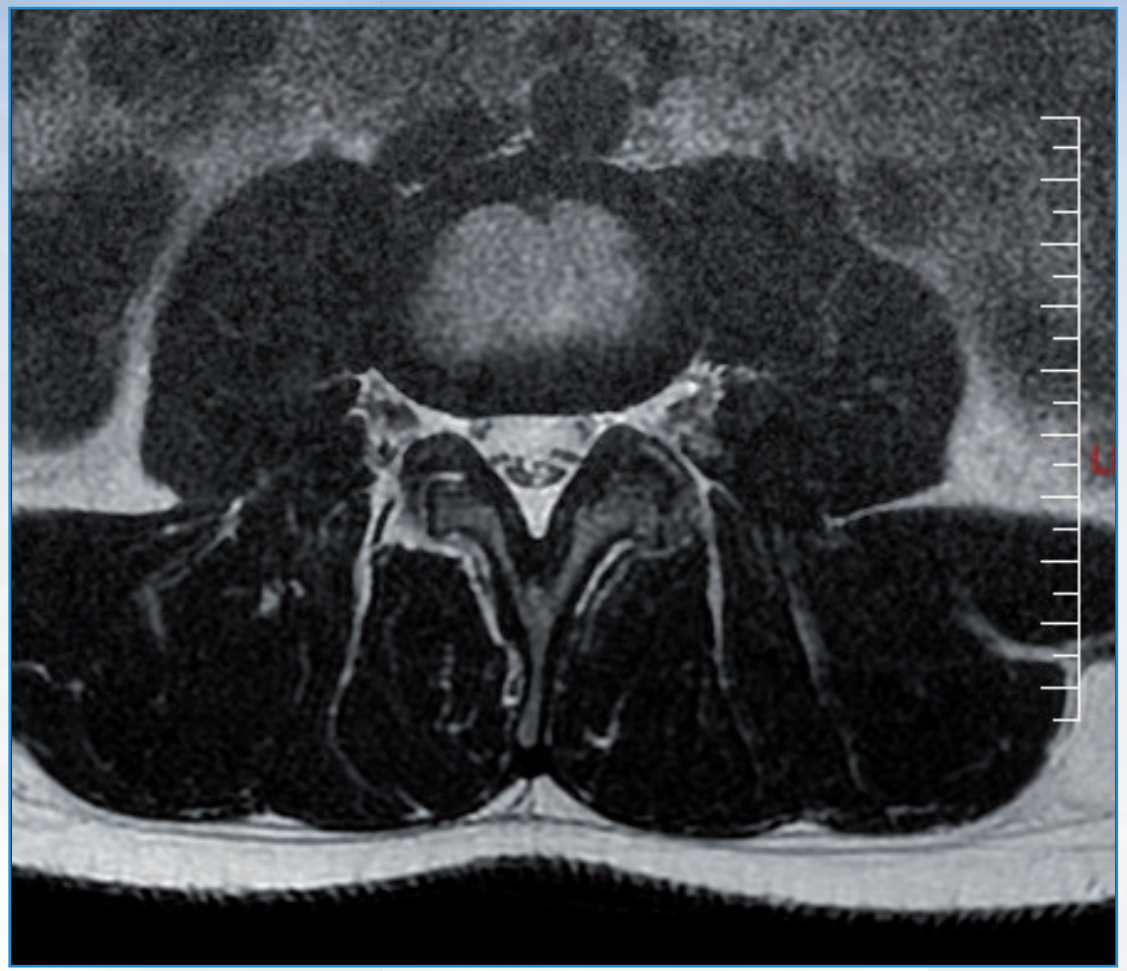

Légendes

- Aorte
- Arc postérieur
- Articulaire postérieure
- Disque intervertébral
- Fourreau dural
- Graisse sous-cutanée
- Muscle psoas
- Racine L3
- Racine L4
- Veine cave inférieure

Retour

IRM lombaire Coupe sagittale passant par les foramens

Légendes

- *Corps vertébral L3*
- *Disque L3-L4*
- *Foramen L3-L4 (avec racine L3)*
- *Pédicule*

Rachis cervical - Vue face

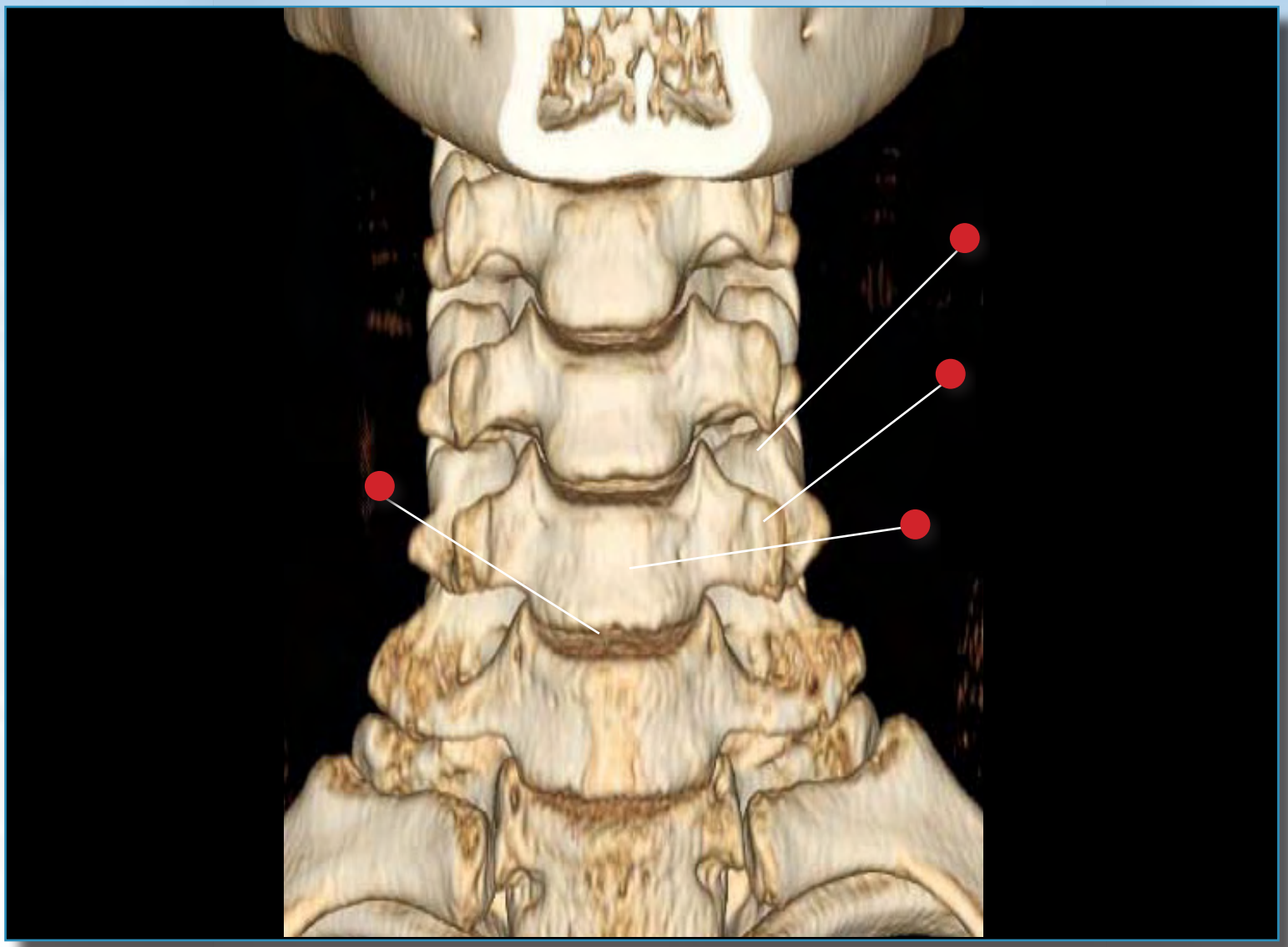

RADIOGRAPHIE STANDARD

ANIMATION

MASQUER

RETOUR

VOIR

Rachis cervical - Vue profil

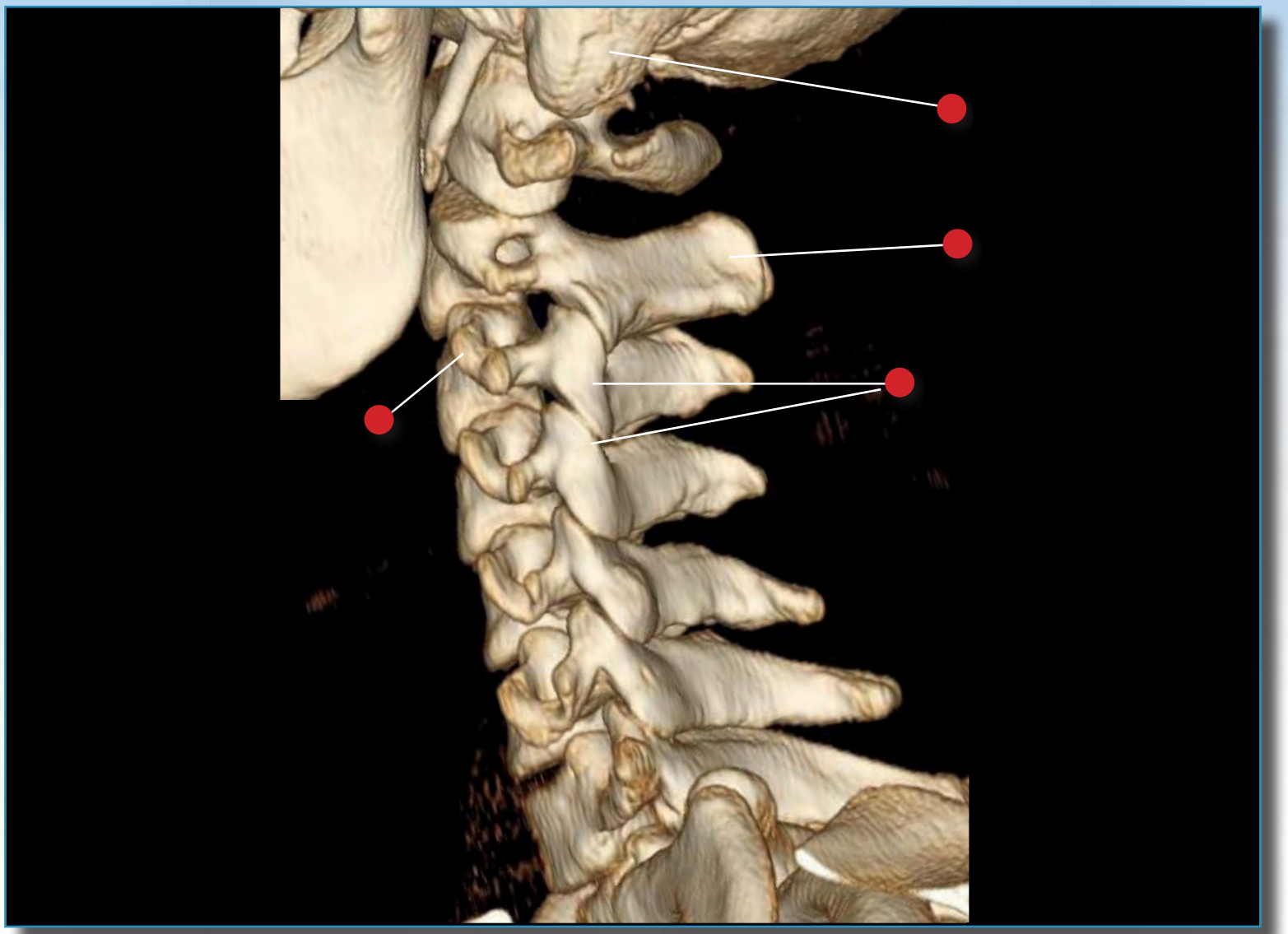

RADIOGRAPHIE STANDARD

ANIMATION

Masquer

Retour

Voir

Rachis dorsal - Vue face

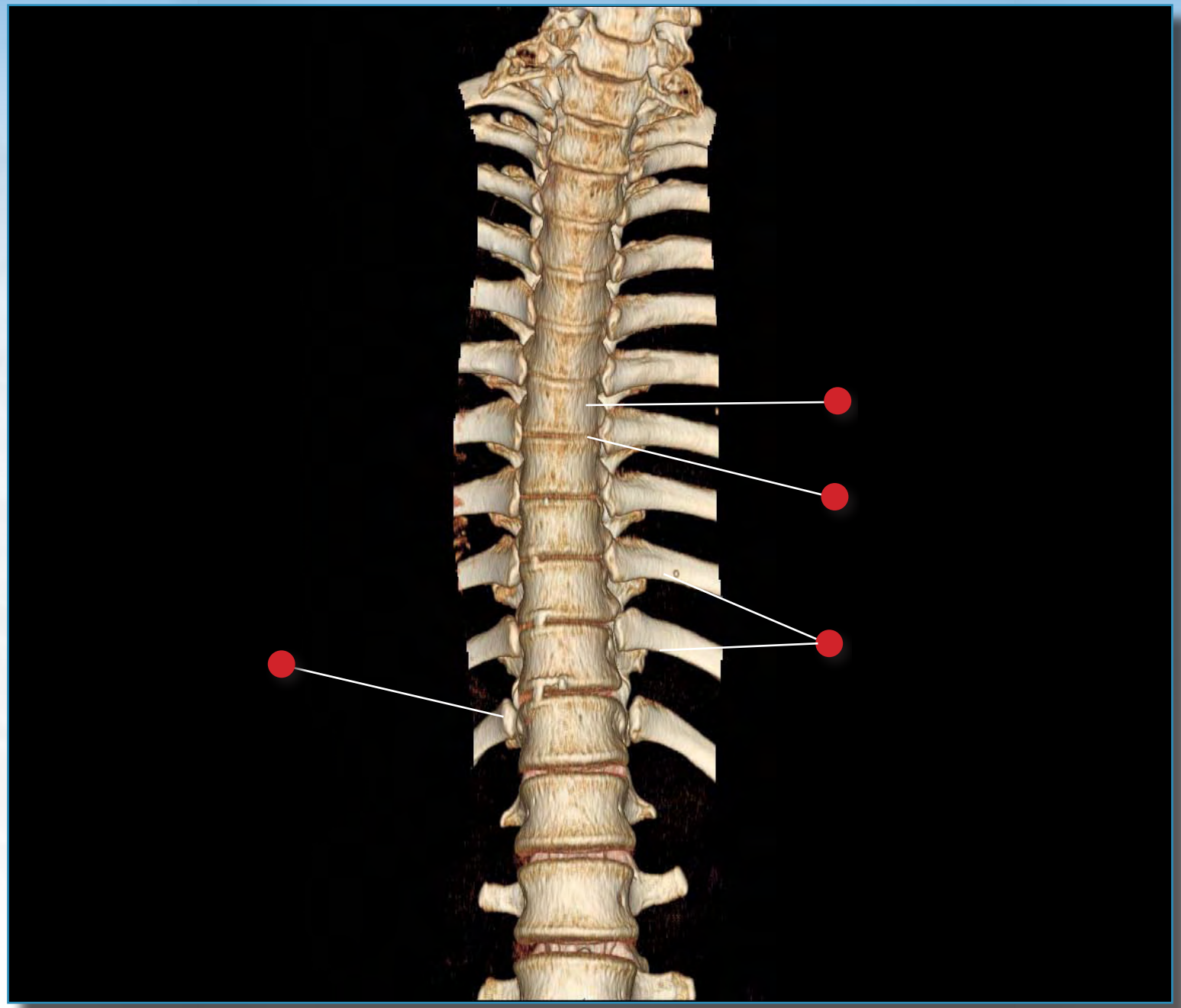

Animation

Masquer

Voir

Retour

Rachis dorsal - Vue profil

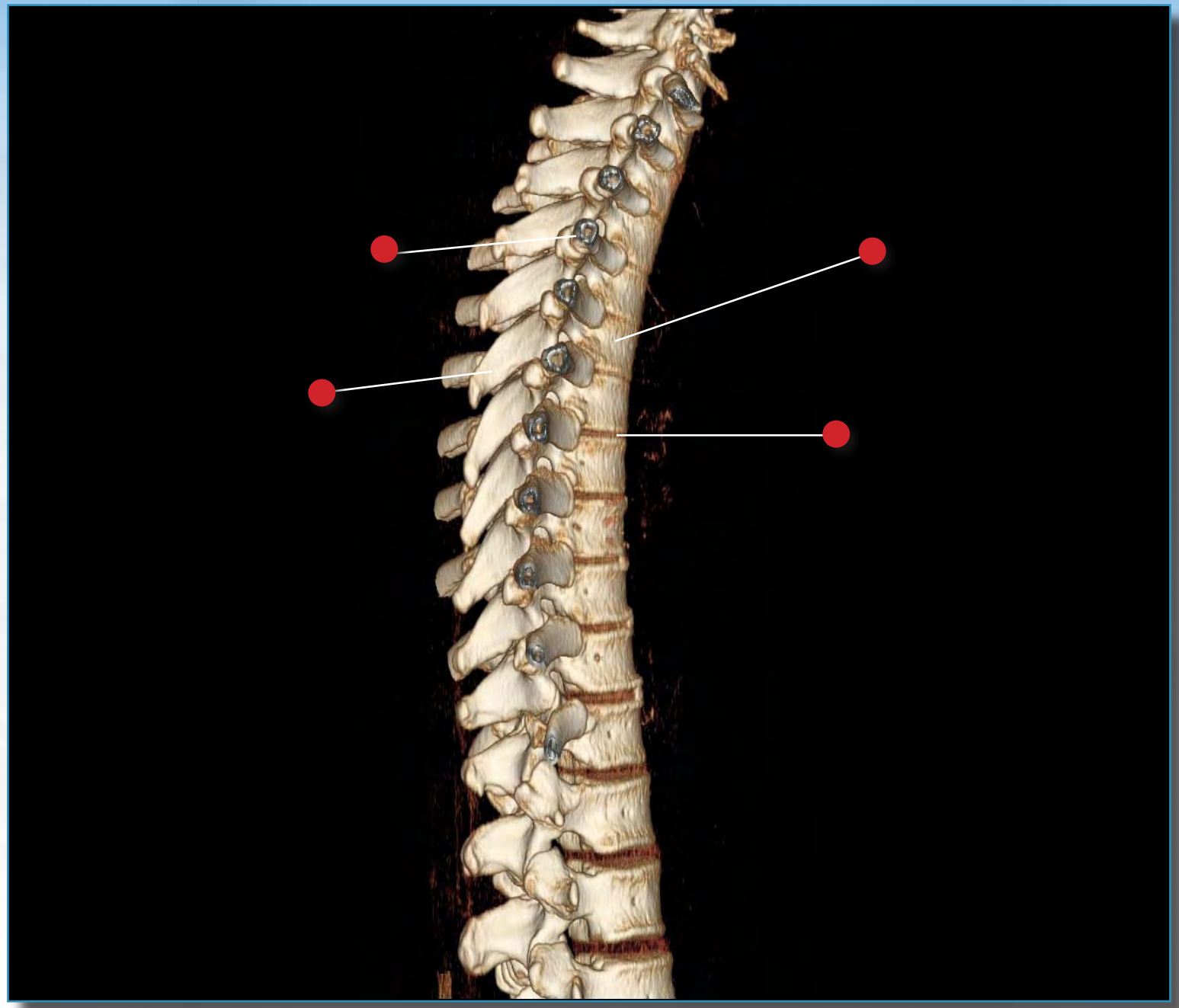

ANIMATION

MASQUER

VOIR

RETOUR

QUESTION 1

- L'ATTITUDE ANTALGIQUE TYPIQUE AU NIVEAU CERVICAL SE CARACTÉRISE PAR :

- Une antéflexion ☐
- Une latéro-flexion ☐
- Une rotation ☐

VALIDEZ

QUESTION 2 - LA 1ÈRE ARTICULAIRE POSTÉRIEURE PALPABLE AU NIVEAU CERVICAL SE SITUE :

- En C1-C2 ☐
- En C2-C3 ☐
- En C3-C4 ☐

VALIDEZ

QUESTION 3

- LE TEST DE DISTRACTION DU RACHIS CERVICAL :

- Consiste en une flexion passive de la tête en décubitus dorsal ☐
- Est positif s'il déclenche une douleur aiguë ☐
- Est positif s'il entraine une disparition de la douleur ☐

VALIDEZ

QUESTION 4

- LE TEST DE DAVIDSON EST UNE ÉPREUVE :

- D'abduction
- De compression
- D'étirement

VALIDEZ

QUESTION 5

- UNE COTATION DE 4 SUR L'ÉCHELLE DE FORCE MUSCULAIRE CORRESPOND À :

- Une force musculaire normale contre résistance ☐
- Une force musculaire normale contre pesanteur ☐
- Une force musculaire diminuée contre résistance ☐

VALIDEZ

QUESTION 6

- UNE SCOLIOSE :

- Se définit par l'orientation de sa convexité ☐
- Est équilibrée si son axe passe par C7 ☐
- Est diagnostiquée par la palpation des apophyses épineuses ☐

VALIDEZ

QUESTION 7

- L'AMPLIATION THORACIQUE :

- Est normalement au moins de 3 cm ☐
- Est normalement au moins de 5 cm ☐
- Est normalement au moins de 10 cm ☐

VALIDEZ

QUESTION 8

- UNE ATTEINTE CRURALE :

- Traduit toujours une atteinte radiculaire L4 ☐
- Peut s'accompagner d'un déficit du quadriceps ou du psoas ☐
- Peut se traduire par une hyporéflexie rotulienne ☐

VALIDEZ

QUESTION 9

- LE POINT DE RÉFÉRENCE DE L'EXAMEN DU RACHIS LOMBAIRE :

- Est l'espace L4-L5 ☐
- Est l'apophyse épineuse de S2 ou fossette de Vénus ☐
- Est situé en regard des sommets des crêtes iliaques sur la ligne médiane ☐

VALIDEZ

QUESTION 10 - L'INDICE DE SCHÖBER :

- Mesure l'écart généré par la flexion entre 2 repères épineux ☐
- Évalue la mobilité cervicale ☐
- Témoigne d'une hyperlordose au-delà de 4 cm ☐

VALIDEZ

QUESTION 11 - QUEL TYPE DE NÉVRALGIE DÉCRIT LE TRAJET MONTRÉ DE LA DOULEUR ?

- C6 .....
- C7 .....
- C8 .....

VALIDEZ

QUESTION 12 - CETTE MANŒUVRE :

- Recherche un signe de Lasègue ☐
- Est la manœuvre de Léri ☐
- Vise à mettre en évidence une névralgie crurale ☐

VALIDEZ